MİNİMAL İNVAZİV JİNEKOLOJİK CERRAHİ KONGRESİ

21 - 25 Şubat 2018
Wyndham Grand İstanbul Levent • İstanbul

KONGRE BİLİMSEL PROGRAMI VE BİLDİRİ ÖZETLERİ

www.minimalinvazivjinekolojikcerrahi.org

ÖNSÖZ

Değerli Meslektaşlarımız,

21-25 Şubat 2018 tarihlerinde Wyndham Grand İstanbul Levent'te gerçekleştireceğimiz Minimal İnvaziv Jinekolojik Cerrahi Kongresi ile karşınızda olmanın büyük bir heyecanı içerisindeyiz. Bilindiği gibi Minimal İnvaziv Jinekoloji Derneği (MİJİD), Robotik Jinekolojik Cerrahi Derneği (RJCD) ve Minimal İnvaziv Jinekolojik Onkoloji Derneği (MİJOD) olarak bir süredir eğitim programlarımızı, toplantı ve kongrelerimizi birlikte yapıyoruz. Bunun en önemli nedeni, her üç dernek ve alt branştaki tecrübeli arkadaşlarımızın bir harmoni içerisinde eğitim vermelerini sağlamak; ve yine katılımcılara en üst düzeyde bilgi sunmaktır.

2016-2017 döneminde, Minimal İnvaziv Jinekolojik cerrahi (MİJİD), Robotik Jinekolojik Cerrahi (RJCD) ve Minimal Jinekolojik Onkoloji (MİJOD) dernekleri özellikle Türk Jinekolojik Onkoloji Derneği (TRSGO), Türk- Alman Jinekoloji Derneği (TAJEV) ve TSRM destekleri ile bu kongre ülke çapında farklı üniversite, eğitim, devlet ve özel hastanelerinde çok sayıda taze donmuş kadavra ve canlı hayvan üzerinde uygulamalı kurslar ve yine bunlara paralel olarak canlı cerrahilerle desteklenmiş çok başarılı toplantılar gerçekleştirmiştir. Bu kurslara ülke çapında 1500 den fazla kadın hastalıkları uzmanı ve asistanı meslektaşımız katılmıştır. Özellikle geçen yıl yapılan kurslardaki yüksek katılım ve paylaşım, gençlerimizdeki heyecan, gelişim ve azim bizleri daha da kaliteli programlar yapmaya yöneltmektedir.

Bu amaçla 2018 yılı içinde endoskopik cerrahinin her yönünün öğrenildiği ve konusunda uzman çok sayıda yabancı bilim adamları ile desteklenmiş bir kongre yapmaya karar verdik. 21-25 Şubat 2018 tarihlerinde Wyndham Grand İstanbul Levent'te yapacağımız bu kongrede, değişik hastanelerden uydu yayınların yapılacağı çok sayıda canlı jinekolojik, onkolojik, endometriozis ve ürojinekolojik cerrahinin olduğunu ve kongre öncesi laparoskopik ve robotik kadavra, histeroskopi ve sütür kurslarının ve teknolojide son gelişmeleri sunan çeşitli uydu sempozyumlarının yapılacağını heyecanla belirtmek isteriz. Bu kongre ülke çapında farklı üniversite, özel ve eğitim hastanelerinde çalışan endoskopik cerrahi ile uğraşan çok deneyimli ve kalabalık bir bilimsel komite tarafından gerçekleştirilmektedir.

Katılımlarınız ile başarılı bir kongre geçireceğimizi umut eder, kongremizde sizlerle birlikte olmayı dileriz.

Saygılarımızla,

Prof. Dr. Gürkan UNCU
Minimal İnvaziv Jinekoloji Derneği Başkanı

Prof. Dr. Mete GÜNGÖR
Robotik Jinekolojik Cerrahi Derneği Başkanı

Prof. Dr. U. Fırat ORTAÇ
Minimal İnvaziv Jinekolojik Onkoloji Derneği Başkanı

DERNEKLER

MİNİMAL İNVAZİV JİNEKOLOJİ DERNEĞİ (MİJİD) YÖNETİM KURULU

Başkan
Dr. Gürkan Uncu

Başkan Yardımcısı
Dr. Çağatay Taşkıran

Genel Sekreter
Dr. Kemal Özerkan

Sayman
Dr. Selçuk Ayas

Üyeler
Dr. Vedat Atay, Dr. Ercan Baştu, Dr. F. Suat Dede, Dr. Evrim Erdemoğlu, Dr. Mete Güngör, Dr. H. Onur Topçu, Dr. Bülent Urman

---

ROBOTİK JİNEKOLOJİK CERRAHİ DERNEĞİ

Başkan
Dr. Mete Güngör

Başkan Yardımcısı
Dr. M. Faruk Köse

Genel Sekreter
Dr. M. Murat Naki

Sayman
Dr. Fatih Güçer

Üyeler
Dr. Cem Demirel, Dr. İlkkan Dünder, Dr. Serkan Erkanlı, Dr. Ahmet Göçmen

---

MİNİMAL İNVAZİV JİNEKOLOJİK ONKOLOJİ DERNEĞİ (MİJOD) YÖNETİM KURULU

Başkan
Dr. Fırat Ortaç

Genel Sekreter
Dr. Mete Güngör

Sayman
Dr. Mehmet Ali Vardar

Üyeler
Dr. Fuat Demirkıran, Dr. Ahmet Göçmen, Dr. Fatih Güçer, Dr. M. Murat Naki, Dr. Çağatay Taşkıran, Dr. Coşan Terek

ORGANİZASYON ve BİLİMSEL KOMİTE

Dr. Faruk ABİKE
Dr. Ilgın TÜRKÇÜOĞLU ADALI
Dr. Murat APİ
Dr. Macit ARVAS
Dr. Barış ATA
Dr. Cem ATABEKOĞLU
Dr. Mehmet Aral ATALAY
Dr. Vedat ATAY
Dr. Selçuk AYAS
Dr. Ercan AYGEN
Dr. Ali AYHAN
Dr. Hakan AYTAN
Dr. Ercan BAŞTU
Dr. Derman BAŞARAN
Dr. Tugan BEŞE
Dr. Nurettin BORAN
Dr. Gürkan BOZDAĞ
Dr. Nuray BOZKURT
Dr. Faruk BUYRU
Dr. Sabri CAVKAYTAR
Dr. Arif Serhan CEVRİOĞLU
Dr. Temel CEYHAN
Dr. Zeliha Fırat CÜYLAN
Dr. Mete ÇAĞLAR
Dr. Çetin ÇELİK
Dr. Hüsnü ÇELİK
Dr. Mehmet Bilge ÇETİNKAYA
Dr. Murat DEDE
Dr. Suat DEDE
Dr. Fuat DEMİRCİ
Dr. Cem DEMİREL
Dr. Fuat DEMİRKIRAN
Dr. Fazlı DEMİRTÜRK
Dr. Erbil DOĞAN
Dr. Nasuh Utku DOĞAN
Dr. Polat DURSUN
Dr. İlkkan DÜNDER
Dr. Evrim ERDEMOĞLU
Dr. Serkan ERKANLI
Dr. Semra KAYATAŞ ESER
Dr. Özlem EVLİYAOĞLU
Dr. Ahmet GÖÇMEN
Dr. Mehmet GÖKÇÜ
Dr. Şevki Göksun GÖKULU
Dr. Mert GÖL
Dr. Hüsnü GÖRGEN
Dr. Ümit GÖRKEM
Dr. Fatih GÜÇER
Dr. Ümran KÜÇÜKGÖZ GÜLEÇ
Dr. Hulusi GÜLER
Dr. Murat GÜLTEKİN
Dr. Mete GÜNGÖR
Dr. Tayfun GÜNGÖR
Dr. Kemal GÜNGÖRDÜK
Dr. Davut GÜVEN
Dr. Süleyman GÜVEN
Dr. Ahmet Barış GÜZEL
Dr. Mehmet İbrahim HARMA
Dr. Müge HARMA
Dr. Ahmet Zeki IŞIK
Dr. Volkan ÜLKER
Dr. Cem İYİBOZKURT
Dr. Serkan KAHYAOĞLU
Dr. Osman Fadıl KARA
Dr. Onur KARABACAK
Dr. Yücel KARAMAN
Dr. Işıl KASAPOĞLU
Dr. Fulya KAYIKÇIOĞLU
Dr. Esra BULGAN KILIÇDAĞ
Dr. Gürkan KIRAN
Dr. Ali KOLUSARI
Dr. M. Faruk KÖSE
Dr. Yakup KUMTEPE
Dr. Mutlu MEYDANLI
Dr. M. Murat NAKİ
Dr. Anıl ONAN
Dr. U. Fırat ORTAÇ
Dr. Demir ÖZBAŞAR
Dr. Bülent ÖZÇELİK
Dr. Mehmet ÖZEREN
Dr. Kemal ÖZERKAN
Dr. Nejat ÖZGÜL
Dr. Çoşkun SALMAN
Dr. Serdar SERİN
Dr. Hamdullah SÖZEN
Dr. Hanım Güler ŞAHİN
Dr. Erhan ŞİMŞEK
Dr. Tayyup ŞİMŞEK
Dr. Tolga TAŞÇI
Dr. Salih TAŞKİN
Dr. Çağatay TAŞKIRAN
Dr. Özlem MORALIOĞLU TEKİN
Dr. Yeşim Bayoğlu TEKİN
Dr. Coşan TEREK
Dr. Vehbi YAVUZ TOKGÖZ
Dr. H. Onur TOPÇU
Dr. Mehmet Ata TOPÇUOĞLU
Dr. Tayfun TOPTAŞ
Dr. Samet TOPUZ
Dr. H. Gökhan TULUNAY
Dr. Gürkan UNCU
Dr. Bülent URMAN
Dr. Özlem UZUNLAR
Dr. Orhan ÜNAL
Dr. Cihat ÜNLÜ
Dr. Işın ÜREYEN
Dr. Cazip ÜSTÜN
Dr. Yaprak ÜSTÜN
Dr. Yusuf ÜSTÜN
Dr. Mehmet Ali VARDAR
Dr. Doğan VATANSEVER
Dr. Hakan YALÇIN
Dr. Ali YANIK
Dr. Ali YAVUZCAN
Dr. Müfit C. YENEN
Dr. Hüseyin YEŞİLYURT
Dr. Ercan YILMAZ
Dr. Mehmet YILMAZER
Dr. Tevfik YOLDEMİR
Dr. Engin YURTÇU
Dr. Kunter YÜCE

** Soyad alfabetik olarak sıralanmıştır.*

BİLİMSEL SEKRETERYA

Prof. Dr. Çağatay TAŞKIRAN
Tel: 0532 301 46 32
E-posta: cagataytaskiran@yahoo.com

Doç. Dr. H. Onur TOPÇU
Tel: 0532 635 95 38
E-posta: dronurtopcu@gmail.com

Doç. Dr. Salih Taşkın
Tel: 0532 392 51 95
E-posta: salihtaskin@yahoo.com

Doç. Dr. Ercan Bastu
Tel: 0532 413 41 95
E-posta: dr.ercanbastu@yahoo.com

PROGRAM ÖZETİ

PROGRAM ÖZETİ
22 - 23 - 24 Şubat 2018

Saat	22 Şubat 2018, Perşembe			23 Şubat 2018, Cuma				24 Şubat 2018, Cumartesi		
	Salon A	Salon B	Salon C	Salon A	Salon B	Salon C	WS WORKSHOP	Salon A	Salon B	Salon C
09:00				Uzmanla Buluşma			Mekanik Histeroskopi Workshop	Canlı Cerrahi		
09:15										
09:30	Özel Oturum Keynote Lecture									
09:45										
10:00				Kahve Arası ☕						
10:15										
10:30	SAHNEDE KADAVRA			Endometriozis ve İnfertilite Oturumu	Benim Tekniğim	Sözel Bildiri Oturumu		Myomektomi Oturumu	Jinekoloji Oturumu	Benim Tekniğim
10:45										
11:00										
11:15										
11:30	Açılış Seremonisi									
11:45										
12:00	Yemek Arası 🍴			Yemek Arası 🍴				Yemek Arası 🍴		
12:15										
12:30										
12:45								Pro-Con: Robot mu, Laparoskopi mi?		
13:00	Canlı Cerrahi			Canlı Cerrahi						
13:15										
13:30										
13:45								Kahve Arası ☕		
14:00										
14:15										
14:30	Histerektomi Oturumu	Histeroskopi Oturumu	Benim Tekniğim					Onkoloji Oturumu	Jinekoloji Oturumu	Sözel Bildiri Oturumu
14:45										
15:00										
15:15				Endometriozis Oturumu	Robotik Cerrahi Oturumu	Benim Tekniğim				
15:30										
15:45										
16:00	Kahve Arası ☕			Kahve Arası ☕				Kahve Arası ☕		
16:15										
16:30										
16:45	Ürojinekoloji Oturumu	Benim Tekniğim	Benim Tekniğim	Komplikasyonlar Oturumu	Genel Endoskopi Oturumu	Benim Tekniğim		Onkofertilite Oturumu	Benim Tekniğim	Sözel Bildiri Oturumu
17:00										
17:15										
17:30										
17:45										
18:00								Ödül Töreni ve Kapanış		
18:15										
18:30	Açılış Kokteyli									

KONGRE BİLİMSEL PROGRAMI

22 ŞUBAT 2018, PERŞEMBE

SALON A

09:00 - 10:00	**Özel Oturum**	
	Moderatörler: U. Fırat Ortaç, Gürkan Uncu	
	Keynote Lecture	
	Past-today and future of minimally invasive surgical techniques in gynecology and gynecologic oncology	*Anna Fagotti*
	Mystery of endometriosis: Knowns and unknowns	*Ludovico Muzii*
10:00 - 10:15	**Kahve Arası**	
10:15 - 11:15	**SAHNEDE KADAVRA: Her Yönüyle Laparoskopik Pelvik Anatomi** ***Moderatör: Mete Güngör*** ***Cerrahlar: Çağatay Taşkıran, Kemal Özerkan***	
11:15 - 11:30	**Ara**	
11:30-12:00	**Açılış Seremonisi**	
	Bilimsel Sekreterya Başkanı	*Çağatay Taşkıran*
	RJCD Başkanı	*Mete Güngör*
	MİJOD Başkanı	*U. Fırat Ortaç*
	MİJİD Başkanı	*Gürkan Uncu*
12:00 - 12:45	**Yemek Arası**	
12:45 - 14:30	**CANLI CERRAHİ: Laparoskopik Histerektomi ve Apikal Prolapsus Cerrahisi** ***Moderatör: Gürkan Uncu***	
	Cerrah: M. Faruk Köse	
14:30 - 16:00	**Histerektomi Oturumu**	
	Oturum Başkanları: Mustafa Bahçeci, M. Faruk Köse	
14:30 - 14:45	The comparison of current techniques for minimally invasive hysterectomy: Conventional vs. mini - micro vs. robotic: Advantages and disadvantages	*Anna Fagotti*
14:45 - 15:00	Büyük uteruslu olgularda laparoskopik histerektomi ve güvenli doku çıkartılmasının tekniği	*M. Murat Naki*
15:00 - 15:15	Frozen pelviste laparoskopik histerektomi; retroperitoneal anatomi işimizi kolaylaştırır mı?	*Kemal Özerkan*
15:15 - 15:30	Vajinal kaf dehisensinin önlenmesi için kaf insizyonu ve sütürasyonu nasıl yapılmalıdır?	*Salih Taşkın*
15:30 - 15:45	Laparoskopik histerektomi sonrası vajen kaf prolapsusunun önlenmesi ve eş zamanlı apikal prolapsusun cerrahi tedavisi	*Fuat Demirci*
15:45 - 16:00	Tartışma	

MİNİMAL İNVAZİV JİNEKOLOJİK CERRAHİ KONGRESİ

21 - 25 Şubat 2018
Wyndham Grand İstanbul Levent • İstanbul

22 ŞUBAT 2018, PERŞEMBE

16:00 - 16:15	**Kahve Arası**	
16:15 - 17:45	**Ürojinekoloji Oturumu**	
	Oturum Başkanları: Vedat Atay, Yusuf Üstün	
16:15 - 16:30	Vajinal histerektomi tekniği ve sonrasında kaf prolapsusunu önleme teknikleri	*Mehmet Sakıncı*
16:30 - 16:45	Pelvik organ prolapsuslarında laparoskopik cerrahi teknikler	*Selçuk Ayas*
16:45 - 17:00	Stres inkontinansta sling teknikleri	*Fulya Dökmeci*
17:00 - 17:15	Ön, arka ve apikal kompartman prolapsuslarında doğal doku ve mesh cerrahisi uygulamaları	*Yakup Kumtepe*
17:15 - 17:30	Ani işeme hisli inkontinansın cerrahi tedavisi	*Akın Sivaslıoğlu*
17:30 - 17:45	Tartışma	

SALON B

14:30 - 16:00	**Histeroskopi Oturumu**	
	Oturum Başkanları: Gürkan Bozdağ, Özay Oral	
14:30 - 14:45	What should be the limits of hysteroscopic surgery for myomas?	*Attilio Di Spezio Sardo*
14:45 - 15:00	Histeroskopik isthmosel cerrahisi	*Ahmet Zeki Işık*
15:00 - 15:15	Septumun tanımı nasıl olmalı ve tedavisi	*Erhan Şimşek*
15:15 - 15:30	Asherman sendromu-güncel histeroskopik tedavisi ve gelecek	*Bülent Urman*
15:30 - 15:45	Tissue removal techniques in hysteroscopy, morcellators and preventing adhesion	*Francis Gardner*
15:45 - 16:00	Tartışma	
16:00 - 16:15	**Kahve Arası**	
16:15 - 17:45	**Benim Tekniğim - 1** (9 video sunu : 6 dk video/ 3 dk tartışma)	
	Oturum Başkanları: Hanım Güler Şahin, Cem İyibozkurt, Haluk Dervişoğlu	
VS - 1:	Çekum duvarına migrasyon gösteren rahim içi araç	***Doğukan Yıldırım***
VS - 2:	Minimally invasive trans rectal management of postoperative rectal bleeding in a patient who underwent low anterior resection with the diagnosis of overian cancer	***Baki Erdem***
VS - 3:	Lost intrauterine device in the abdomen: Where should we look first?	***Erbil Karaman***
VS - 4:	Yeni ve etkin bir teknik: vaginal asiste laparoskopik sakroservikopeksi	***Süleyman Salman***

22 ŞUBAT 2018, PERŞEMBE

VS - 5:	Laparoskopik histerektomide uterin arter ile karışabilecek çift üreter	*Tufan öge*
VS - 6:	A cheap and safe technique in morcellation myomas during laparoscopic surgery using surgical glove	*Ghanim Khatib*
VS - 7:	Laparoscopic treatment of obstructing longitudinal vajinal septum in patients with hematocolpos: A novel technique for virgin patients	*Gökhan Boyraz*
VS - 8:	Laparaskopik suptotal histerektomi + Round lig. fixasyon	*Cenk Yaşa*
VS - 9:	Tuba-ovaryan apsenin laparoskopik cerrahisi	*Cihan Karadağ*

SALON C

14:30 - 16:00 Benim Tekniğim - 2 (9 video sunu : 6 dk video/ 3 dk tartışma)

Oturum Başkanları: Behiye Pınar Göksedef, Sadık Şahin, Doğan Vatansever

VS - 10:	Güvenli laparoskopik total histerektomi tekniği	*Mehmet Bayrak*
VS - 11:	Laparoscopic nerve sparing rectal shaving for rectocervical endometritic nodule	*Hüseyin Altuntaş*
VS - 12:	Laparoscopic repair of vesicovaginal fistula with omental flap	*Serhan Can İşcan*
VS - 13:	Laparoskopik derin infiltratif endometriozis cerrahisi	*Hüseyin Kıyak*
VS - 14:	Laparoskopik radikal histerektomide inferior epigastrik damar yaralanması	*Engin Çelik*
VS - 15:	Servikal yetmezlikte minival invaziv bir girişim: Laparoskopik serklaj	*Ebru Sakar*
VS - 16:	Laparoskopik Burch prosedürü	*Gonca Çoban*
VS- 17:	Laparoskopik histerektomide etkin manipülatör kullanımı ile batına açılan port sayısını azaltabiiriz	*Emrah Turhan*
VS - 18:	Kornual ektopik gebelik vakasında laparoskopik kornuektomi	*Hüseyin Hüsnü Gökaslan*

16:00 - 16:15 Kahve Arası

16:15 - 17:45 Benim Tekniğim - 3 (9 video sunu : 6 dk video/ 3 dk tartışma)

Oturum Başkanları: Ramazan Mercan, Tolga Taşcı, Hüseyin Kıyak

VS - 19:	Derin pelvik endometriozis cerrahisi sonrası IVF	*Berrin Göktuğ Kadıoğlu*
VS - 20:	Laparoscopic transperitoneal paraaortic lymphadenectomy	*Selçuk Erkılınç*
VS - 21:	Uterin Rüptür'e laparoskopik yaklaşım: 1.Trimester'de medikal abort esnasında uterin rüptür gelişen eski sezaryenli olguda laparoskopik evakuasyon ve uterin rüptür onarımı	*Adnan Orhan*
VS - 22:	Laparoskopik sakrokolpopeksi	*Pınar Kadiroğulları*
VS - 23:	Total laparoskopik histerektomi ve bilateral salpingooferektomi	*Soner Pul*
VS - 24:	Morbid obez hastalarda robotik cerrahi teknik ile histerektomi bilateral salpingo oferektomi	*Osman Köse*
VS - 25:	Laparoskopik para-aortik lenfadenektomi benim tekniğim	*Gökhan Demirayak*
VS - 26:	Laparoskopik eksternal iliak ven onarımı	*Hüsnü Çelik*
VS - 27:	Laparoskopik myomektomi skar defekti (myomektosel) onarımı	*Işıl Kasapoğlu*

18:30 - 20:30 Açılış Kokteyli

MİNİMAL İNVAZİV JİNEKOLOJİK CERRAHİ KONGRESİ

21 - 25 Şubat 2018
Wyndham Grand İstanbul Levent • İstanbul

23 ŞUBAT 2018, CUMA

UZMANLA BULUŞMA SALONU

09:00 - 10:00 UZMANLA BULUŞMA *(Kahvaltı Eşliğinde)*

Bülent Urman, Hüsnü Çelik, Barış Ata, Fuat Demirci, Yakup Kumtepe, M. Faruk Köse, Tugan Beşe, Mete Güngör, Fatih Güçer, L. Cem Demirel, Murat Api, Kemal Özerkan, Salih Taşkın, Cihat Ünlü, Faruk Buyru, Suat Dede, Ercan Baştu,Çağatay Taşkıran, M. Murat Naki, Nuri Danışman, Selahattin Kumru, U. Fırat Ortaç, Mehmet Ali Vardar, Gürkan Uncu, Onur Topçu

SALON A

10:00 - 10:30 Kahve Arası

10:30 - 12:00 Endometriozis ve İnfertilite Oturumu

Oturum Başkanları: Ruşen Aytaç, Esra Bulgan Kılıçdağ

10:30 - 10:45	Endometriozis ve infertilite; gizemini hala koruyan ilişki	*Cihat Ünlü*
10:45 - 11:00	Indications of surgery in infertil patients with endometriosis?	*Ludovico Muzii*
11:00 - 11:15	Endometrioma, endometrioma cerrahisi ve over rezervi - tehlikeli ilişki	*Gürkan Uncu*
11:15 - 11:30	İnfertil hastada derin infiltran endometriozis cerrahi olarak tedavi edilmeli mi?	*Yücel Karaman*
11:30 - 11:45	İnfertil hastalarda reküren endometriomaların optimal tedavisi, cerrahinin yeri var mı?	*Engin Oral*
11:45 - 12:00	Tartışma	

12:00-12:45 Yemek Arası

12:45-14:45 CANLI CERRAHİ: Laparoskopik Derin İnfiltratif Endometriozis Cerrahisi
Moderatör: Bülent Urman

Cerrah: Mario Malzoni

14:45 - 16:15 Endometriozis Oturumu

Oturum Başkanları: Bülent Urman, Faruk Buyru

14:45 - 15:00	Adelösan ve genç yaş grubunda endometrioziste cerrahi tedavinin yeri var mı?	*Temel Ceyhan*
15:00 - 15:15	Frozen pelviste endometriozis cerrahisinde yaklaşım	*Çağatay Taşkıran*
15:15 - 15:30	Barsak endometriozisinde eksizyon teknikleri	*Dursun Buğra*
15:30 - 15:45	Üriner sistem endometriozisinde cerrahi senaryolar	*Yakup Kordan*
15:45 - 16:00	Adenomyosisde minimal invaziv cerrahi teknikler	*Ercan Baştu*
16:00 - 16:15	Tartışma	

23 ŞUBAT 2018, CUMA

16:15 - 16:30	**Kahve Arası**
16:30 - 18:00	**Komplikasyonlar Oturumu**
	Oturum Başkanları: Müfit Yenen, Bülent Özçelik
16:30 - 16:45	Laparoskopik vasküler yaralanmalardan örnekler ve yönetimi — *Mert Göl*
16:45 - 17:00	Laparoskopik mesane ve üreter yaralanmalarının önlenmesi ve tamiri — *Evrim Erdemoğlu*
17:00 - 17:15	Laparoskopik barsak yaralanmalarını ne zaman fark ederiz; Nasıl tamir ederiz? — *Emre Balık*
17:15 - 17:30	Histeroskopi komplikasyonlarında yapılması gerekenler — *Özlem Moraloğlu Tekin*
17:30 - 17:45	Robotik komplikasyonları önlemek için neler yapabiliriz? — *Fatih Güçer*
17:45 - 18:00	Tartışma

SALON B

10:30 - 12:00	**Benim Tekniğim - 4** (9 video sunu: 6 dk video/ 3 dk tartışma)
	Oturum Başkanları: Mete Çağlar, Tolga Atakul
VS - 28:	Endometriyum kanserinde tip b2 radikal histerektomi — ***Hamdullah Sözen***
VS - 29:	Ewing's sarcoma of uterus mimicking myoma uteri Laparoscopic features — ***Gürkan Arıkan***
VS - 30:	Erken evre endometrium adeno kanserde laparoskopik histerektomi ve pelvik lenf nodu diseksiyonu — ***Yusuf Çakmak***
VS - 31:	A novel approach for hysterectomy in patients with severe adhesions. Retrograde and subserous laparoscopic technique — ***Gürkan Arıkan***
VS - 32:	Laparoskopik lateral vajinal cuff suspansiyonu — ***Emin Erhan Dönmez***
VS - 33:	Sezaryen skar defektinin laparoskopik onarımı: video olgu sunumu — ***Nadiye Köroğlu***
VS - 34:	Laparoskopik sakrokolpopeksi sonrası dehise mesh revizyonu — ***Gonca Çoban Şerbetçioğlu***
VS - 35:	Laparoskopik sakrouterin ligament plikasyonu — ***Seda Yüksel Şimşek***
VS - 36:	Total laparoskopik histerektomi' de alternatif manipülasyon yöntemi — ***Ramazan Erda Pay***
12:00 - 12:45	**Yemek Arası**
14:45 - 16:15	**Robotik Cerrahi Oturumu**
	Oturum Başkanları: İlkkan Dünder, Aysel Uysal
14:45 - 15:00	Robotik myomektomi — *Murat Dede*
15:00 - 15:15	Robotik basit histerektomi — *Tayyup Şimşek*
15:15 - 15:30	Robotik sakrokolpopeksi — *Ahmet Göçmen*
15:30 - 15:45	Robotik derin infiltratif endometriozis cerrahi — *M. Faruk Köse*
15:45 - 16:00	Robotik pelvik ve paraaortik lenfadenektomi — *Mete Güngör*
16:00 - 16:15	Tartışma

MİNİMAL İNVAZİV JİNEKOLOJİK CERRAHİ KONGRESİ

21 - 25 Şubat 2018
Wyndham Grand İstanbul Levent • İstanbul

23 ŞUBAT 2018, CUMA

16:15 - 16:30	**Kahve Arası**	
16:30 - 18:00	**Genel Endoskopi Oturumu**	
	Oturum Başkanları: Mehmet Ali Vardar, Orhan Ünal, Burak Karadağ	
16:30 - 16:45	Laparoskopik ektopik gebelik cerrahisi nasıl olmalıdır?	*Onur Karabacak*
16:45 - 17:00	Over torsiyonlarına konservatif laparoskopik yaklaşım	*Coşan Terek*
17:00 - 17:15	Dermoid kistlerin laparoskopik tedavisi	*Ahmet Barış Güzel*
17:15 - 17:30	Minimal invaziv onkolojik cerrahide ve endometriozisde ICG'nin rolü	*Ali Küçükmetin*
17:30 - 17:45	ERAS ve günübirlik histerektomi	*Mutlu Meydanlı*
17:45 - 18:00	Tartışma	

SALON C

10:30 - 12:00	**Sözel Bildiri Oturumu - 1** (9 sözel bildiri: 6 dk sunum / 3 dk tartışma)	
	Oturum Başkanları: Ali Kolusarı, Kemal Güngördük, Şafak Olgan	
SS - 1:	Pelvik organ prolapsusu etyopatogenezinde kollajen tip-1 ve kollajen metabolizması düzenleyicilerinin araştırılması	***Esra Nur Tola***
SS - 2:	Single incision laparoscopic surgery for ovarian torsion	***Yetkin Karasu***
SS - 3:	A new method used in laparoscopic hysterectomy for uterine manipulation: "Uterine Rein Technique"	***Şafak Olgan***
SS - 4:	The effect of the levonorgestrel-releasing intrauterine device used in the abnormal uterine bleeding treatment related to uterine leiomyomas on uterine artery blood flows, leiomyoma size and uterine volume	***Hatice Kansu Çelik***
SS - 5:	Comparison of cost-effectivenes and clinical outcomes of abdominal, vaginal and total laparoscopic hysterectomy in a selected group	***Evrim Bostancı***
SS - 6:	Laparoscopic ovarian transposition before pelvic irradiation: results of a tertiary center experience	***Oğuzhan Kuru***
SS - 7:	Rüptüre olmamış sezaryen skar gebeliklerinin intralezyoner enjeksiyonla tedavisi	***Görkem Tuncay***
SS - 8:	Does minimally ınvasive surgery reduce anxiety?	***Çiğdem Yayla Abide***
SS - 9:	Outcome of two cornual heterotopıc pregnancy after ın vıtro fertilizatıon by laparoscopıc cornual repair	***Nur Dokuzeylül Güngör***
12:00-12:45	**Yemek Arası**	
14:45 - 16:15	**Benim Tekniğim - 5** (9 video sunu : 6 dk video/ 3 dk tartışma)	
	Oturum Başkanları: Veli Mihmanlı, Faruk Abike, Doğa Seçkin	
VS - 37:	Mükerrer sezaryenli olguda güvenli mesane disseksiyonu	***Sertan Aksu***
VS - 38:	Tubaovarian abselerde minimal invaziv yaklaşım: Etlik zübeyde hanım deneyimi	***Şadıman Kıykaç Altınbaş***
VS - 39:	Vaginally-Assisted laparoscopic sacrohysteropexy via retroperitoneal Tunneling combined with the manchester-fothergill operation	***Ömer Lütfi Tapısız***
VS - 40:	19 cm intraligamenter-servikal miyomun laparoskopiyle tedavisi	***Cengiz Andan***

23 ŞUBAT 2018, CUMA

VS - 41:	Total vaginal natural orifice transluminal endoscopic surgery (NOTES) hysterectomy and salpingo-oophorectomy	***Cihan Kaya***
VS - 42:	TransVaginal endoskopi ve infertilite pratiğinde kullanımı	***Yağmur Minareci***
VS - 43:	Laparoskopik batına giriş tekniklerinde alternatif mc burney noktası	***Nilüfer Akgün***
VS - 44:	Endoskopik lateral ovaryen transpozisyon tekniği	***Can Ozan Ulusoy***
VS - 45:	Bladder endometriosis; a video presentation of laparoscopic removal of the lesion	***Savaş Gündoğan***

16:15 - 16:30 **Kahve Arası**

16:30 - 18:10 **Benim Tekniğim - 6** (10 video sunu : 6 dk video / 3 dk tartışma)

Oturum Başkanları: Tevfik Güvenal, Mehmet Ali Narin, Nasuh Utku Doğan

VS - 46:	Laparoskopik radikal parametrektomi ve pelvik lenfadenektomi	***Hasan Turan***
VS - 47:	Robotik pelvik-paraaortik lenfadenektomi	***Fatih Şanlıkan***
VS - 48:	Robotic extraperitoneal para-aortic lymphadenectomy in locally advanced cervical cancer	***Fatema Alkhan***
VS - 49:	Percutaneous laparoscopic total hysterectomy	***Emine Karabuk***
VS - 50:	Laparoscopic surgery of a case with deep pelvic endometriosis	***Emine Karabük***
VS - 51:	Laparoskopik pelvik lenf adenektomi benim tekniğim	***Cihan Comba***
VS - 52:	Robotic myomectomy; removal of a huge fibroid	***Özgüç Takmaz***
VS - 53:	Apikal prolapsus cerrahisinde yeni bir teknik: Laparoskopik Pektopeksi	***Suat Karataş***
VS - 54:	Laparoendoskopik single-site histerektomi benim tekniğim	***Gökhan Demirayak***
VS - 55:	Komplet vajinal septuma eşlik eden çift serviksli uterin anomalilerde cerrahi yönetim: Tek merkezli 5 yıllık deneyim	***Hüseyin Çağlayan Özcan***

WORKSHOP

15:00 - 18:00 **Mekanik Histeroskopi Workshop**

15:00 - 15:20	Operatif ofis histeroskopide temel prensipler	*Gürkan Bozdağ*
15:20 - 15:40	Myom, polip ve rest plasentanın histeroskopik eksizyonu	*Özay Oral*
15:40 - 16:00	Histeroskopik morselatörler ve doku çıkartma teknikleri	*Erhan Şimşek*
16:00 - 18:00	Hands-on simulasyon	

MİNİMAL İNVAZİV JİNEKOLOJİK CERRAHİ KONGRESİ

21 - 25 Şubat 2018
Wyndham Grand İstanbul Levent • İstanbul

24 ŞUBAT 2018, CUMARTESİ

SALON A

09:00 - 10:30	**CANLI CERRAHİ: Laparoskopik Myomektomi** ***Moderatör: U. Fırat Ortaç*** ***Cerrah: L. Cem Demirel***	
10:30 - 12:00	**Myomektomi Oturumu**	
	Oturum Başkanları: Tansu Küçük, L. Cem Demirel	
10:30 - 10:45	Laparoscopic myomectomy: Tips & Tricks	*Rafique Parkar*
10:45 - 11:00	Laparoskopik myomektomide sütür seçimi ve kanamayı önleme teknikleri	*Onur Topçu*
11:00 - 11:15	Laparoskopik myomektomide sınır ne olmalı?	*Barış Ata*
11:15 - 11:30	Myomektomide cerrahi olmayan yöntemler (Embolizasyon, RF, HIFU)	*Aral Atalay*
11:30 - 11:45	Myomu karın dışına nasıl alalım; power morselasyonun riskleri ve alternatifleri	*Suat Dede*
11:45 - 12:00	Tartışma	
12:00 - 13:00	**Yemek Arası**	
13:00 - 13:45	**PRO-CON: Robot mu, Laparoskopi mi?** ***Konuşmacılar: Gürkan Uncu, Mete Güngör***	
13:45 - 14:00	**Ara**	
14:00 - 15:30	**Onkoloji Oturumu**	
	Oturum Başkanları: Samet Topuz, Coşkun Salman	
14:00 - 14:15	Adneksiyel kitlelere laparoskopik yaklaşım	*Fuat Demirkıran*
14:15 - 14:30	Jinekolojik onkolojide sentinel LN uygulamaları	*U. Fırat Ortaç*
14:30 - 14:45	Herediter jinekolojik kanserlerde risk analizi ve genetik testler: Neler bilmeliyiz?	*Nejat Özgül*
14:45 - 15:00	Minimal invaziv cerrahide trokar yeri metastazları	*Macit Arvas*
15:00 - 15:15	Laparoskopi over kanseri tedavisini yönlendirebilir mi, tedavide rolü nedir?	*Ali Küçükmetin*
15:15 - 15:30	Tartışma	
15:30 - 15:45	**Kahve Arası**	

24 ŞUBAT 2018, CUMARTESİ

15:45 - 17:15	**Onkofertilite Oturumu**	
	Oturum Başkanları: Demir Özbaşar, Serdar Serin, Volkan Ülker	
15:45 - 16:00	Ovarian surgery and its impact on ovarian-reserve	*Ludovico Muzii*
16:00 - 16:15	Jinekolojik kanserlerde fertilite koruyucu cerrahi teknikler	*Ali Ayhan*
16:15 - 16:30	Ovarian ve uterin transpozisyon teknikleri ve sonuçları	*Mehmet Ali Vardar*
16:30 - 16:45	Ovarian doku krioprezervasyon endikasyonları, teknikleri ve sonuçları	*Cem Atabekoğlu*
16:45 - 17:00	Uterus transplantasyonunda güncel durum	*Nasuh Utku Doğan*
17:00 - 17:15	Tartışma	

SALON B

10:30 - 12:00	**Jinekoloji Oturumu**	
	Oturum Başkanları: Semra Kayataş Eser, Fulya Kayıkçıoğlu	
10:30 - 10:45	Anormal uterin kanama nedenleri ve çözümler	*Anıl Onan*
10:45 - 11:00	Jinekolojide progesteronlu IUD endikasyon ve riskleri	*Özlem Evliyaoğlu*
11:00 - 11:15	Jinekolojide oral kontraseptif tedavilerde güncel yaklaşım	*Yaprak Üstün*
11:15 - 11:30	Endometriozise bağlı pelvik ağrıda medikal tedavinin yeri	*Erbil Doğan*
11:30 - 11:45	Akılcı ilaç kullanımı	*Özgüç Takmaz*
11:45 - 12:00	Tartışma	
12:00 - 13:00	**Yemek Arası**	
14:00 - 15:30	**Jinekoloji Oturumu**	
	Oturum Başkanları: Serkan Erkanlı, Muzaffer Sancı, Emine Karabük	
14:00 - 14:15	Laparoskopik serklaj vs diğer teknikler	*L. Cem Demirel*
14:15 - 14:30	Laparoskopik istmosel cerrahisi	*Murat Api*
14:30 - 14:45	Pelvik abselerde laparoskopik yaklaşım	*Eylem Ünlübilgin*
14:45 - 15:00	Laparoskopik neovajen teknikleri	*Işıl Kasapoğlu*
15:00 - 15:15	Gebelikte laparoskopi yaparken bilinmesi gerekenler	*Hüsnü Çelik*
15:15 - 15:30	Tartışma	
15:30 - 15:45	**Kahve Arası**	

24 ŞUBAT 2018, CUMARTESİ

15:45 - 17:15 Benim Tekniğim - 7 (9 video sunu: 6 dk video/ 3 dk tartışma)

Oturum Başkanları: Gürkan Kıran, Mehmet Gökçü, Nadiye Köroğlu

VS - 56:	Median insizyonlu hastalarda laparoendoskopik single-site jinekolojik cerrahi benim tekniğim	***İsa Aykut Özdemir***
VS - 57:	Bakırköy Dr. Sadi Konuk Eğitim Araştırma Hastanesinde 2017 Yılı endometrium kanserinde laparoskopik yönetimin sonuçları	***Şakir Volkan Erdoğan***
VS - 58:	Laparoendoskopik single-site pelvik lenfadenektomi benim tekniğim	***Gökhan Demirayak***
VS - 59:	PlasmaJet: an energy device modality in gynecology surgery	***Fatema Alkhan***
VS - 60:	Risk-reducing salpingo-oophorectomy plus hysterectomy in a BRCA mutation carrier: surgical techinique based on ocological point of view	***Tayfun Toptaş***
VS - 61:	Laparoskopik vena kava onarımı	***Seda Yüksel Şimşek***
VS - 62:	Büyük servikal myomun laparoskopik yöntemle çıkartılması ve spesmenin kolpotomik yaklaşım ile batın dışına çıkarılması	***Şerif Aksin***
VS - 63:	Laparoskopik derin infiltran endometriozis yönetimi ve ultra-low anterior rezeksiyon anastomoz	***Alper Eraslan***
VS - 64:	Robotik radikal histerektomi, bilateral pelvik lenfadenektomi ve ovarian transpozisyon	***Abdullah Serdar Açıkgöz***

SALON C

10:30 - 12:00 Benim Tekniğim - 8 (9 video sunu: 6 dk video/ 3 dk tartışma)

Oturum Başkanları: Tayfun Güngör, Ümran Küçükgöz Güleç, Metin İngeç

VS - 65:	Laparoskopik myomektomide hemostaz amaçlı mizoprostol ve traneksamik asit'in kıyaslanması	***Fatih Çelik***
VS - 66:	laparoskopik histerektomi video sunumu	***Gökhan Yavaş***
VS - 67:	Geçirilmiş batın operasyonları bulunan morbid obez hastada laparoskopik histerektomi uygulaması	***Sadun Sucu***
VS - 68:	Operatif histeroskopi ile adenomyozis tanısı	***Özge Kömürcü Karuserci***
VS - 69:	Serviks kanserinde evreleme cerrahisi: Laparoskopik paraaortik lenfadenektomi	***Fatma Ceren Güner***
VS - 70:	Büyük uterusta (440 gr) minimal invaziv minilaparoskopik teknik (miniLH ve BSO)	***Fatma Ceren Güner***
VS - 71:	Dev uteruslarda total laparoskopik histerektomi tekniği	***Aygün Hamidova***
VS - 72:	Step by step OR preparation and patient positioning for robotic surgery- video presentation	***Özgüç Takmaz***
VS - 73:	Laparoscopic management of a giant ovarian cyst in an adolescent patient	***Ahmet Barış Güzel***

14:00 - 15:30 Sözel Bildiri Oturumu - 2 (9 sözel bildiri: 6 dk sunum / 3 dk tartışma)

Oturum Başkanları: Emel Canaz, Mahmut Öncül, Hamdullah Sözen

SS - 10:	Ultrasound guided tru-cut biopsy as a minimally invasive procedure in the management of adnexal masses	***Tufan Öge***
SS - 11:	Transumbilical versus lateral transabdominal retrieval of benign ovarian masses at laparoscopy	***Osman Aşıcıoğlu***
SS - 12:	Total laparoskopik histerektomi sonrası dren kullanımı	***Önder Sakin***
SS - 13:	Four ports access versus three ports access total laparoscopic hysterectomy	***Muzaffer Seyhan Çıkman***
SS - 14:	İstmoselin ve skar gebeliklerin balon kılavuzluğunda laparoskopik yönetimi	***Çetin Kılıççı***

24 ŞUBAT 2018, CUMARTESİ

SS - 15:	Premenopozal anormal uterin kanamalı olgularda kavite içi patolojileri değerlendirmede transvajinal ultrason, salin infüzyon sonografisi ve histeroskopi yöntemlerinin etkinliklerinin karşılaştırılması	***Hatice Akkaya***
SS - 16:	The diagnostic accuracy of office hysteroscopy for the diagnosis of intrauterine pathologies in women with abnormal uterine bleeding	***Hale Göksever Çelik***
SS - 17:	Tubo-ovarian Abse'de laparoskopik cerrahi yaklaşımın avantaj ve dezavantajları nelerdir?	***Emre Erdem Taş***
SS - 18:	İntrauterine extraamniyotik adezyonların 3D ultrasonografi ile benzer görünümü: İpteki çarşaf	***R. Ada Bender***

15:30 - 15:45 **Kahve Arası**

15:45 - 17:15 **Sözel Bildiri Oturumu - 3** (9 sözel bildiri: 6 dk sunum / 3 dk tartışma)

Oturum Başkanları: Özcan Balat, Hüsnü Görgen, Işın Üreyen

SS - 19:	Laparoskopik tubal reanastomoz yapılan hastaların gebelik ve hsg sonuçları: Tek bir merkezin 2 yıllık retrospektif sonuçları	***Resul Karakuş***
SS - 20:	Endometrioma olgularında nötrofil-lenfosit oranı, platelet-lenfosit oranı ve CA 125 düzeyi ile dens adezyon arasındaki ilişki	***Tuğba Kınay***
SS - 21:	Evaluation of palm-coein classification with abnormal uterine bleeding in turkish women	***Ümit Yasemin Sert***
SS - 22:	Uterine prolapse in pregnancy and management: Case report	***Ömer Demir***
SS - 23:	A rare form of heterotopic pregnancy: Cervical pregnancy and intrauterine pregnancy	***Nur Gözde Kulhan***
SS - 24:	Laparoskopik myomektomi ve sağ overyan hemorajik kist eksizyonu	***Hazal Kutlucan***
SS - 25:	Ektopik gebelik ve ADP anomalisi birlikteliği: Olgu sunumu	***Hüseyin Yeşilyurt***
SS - 26:	Laparoskopik ve laparatomik histerektomi'nin postoperatif yaşam kalitesine etkileri	***Aysu Akça***
SS - 27:	Kliniğimizde robotik ve açık evreleme cerrahisi yapılan olguların analizi	***Nazlı Aylin Vural***

17:15 - 17:30 **Ödül Töreni ve Kapanış**

BİLDİRİ ÖZETLERİ

VİDEO BİLDİRİLER

VS-01

Çekum duvarına migrasyon gösteren rahim içi araç

Dogukan Yildirim
SBÜ Kanuni Sultan Süleyman EAH, İstanbul

32 yaş, G3P2A1 (2 eski C/S), 7 ay önce başka bir merkezde bakırlı RİA (rahim içi araç) takılma hikayesi olan hastanın gebe kalması üzerine yapılan ultrasonografide uterin kavite içerisinde RİA izlenmemiş. Gebeliği spontan abort ile sonuçlanan hasta ileri araştırma için tarafımıza refere edildi. Yapılan transvajinal ultrasonografide uterin kavitede RİA izlenmedi, adneksler doğal olarak değerlendirildi. BT (bilgisayarlı tomografi) çekilen hastada sağ alt kadranda barsak ansları arasında RİA izlenmesi üzerine operasyon amacıyla interne edildi. Laparoskopide RİA'nın çekum duvarına invaze olduğu izlendi. RİA keskin diseksiyonla çevredeki adezyonlardan izole edildi. RİA total olarak çekumdan çıkartıldı. Gözlemde bir kolunda fekal içerik izlenmesi, RİA'nın çekum mukozasına penetre olduğunu düşündürdü. 2.0 Vicril ile çekum duvarı intrakorporeal olarak suture edildi. Batın içine 1 adet silikon dren konuldu. Oral alım kısıtlaması yapılmayan hastanın postoperatif 1. günde gaz deşarjı, 2. günde ise gayta deşarjı oldu. Gayta deşarjı sonrası dreni çekildi. Hasta postoperatif 3. gün taburcu edildi.

Anahtar Kelimeler: rahim içi araç, laparoskopi, intrakorporeal sütür

VS-02

Minimally invasive trans rectal management of postoperative rectal bleeding in a patient who underwent low anterior resection with the diagnosis of overian cancer

Baki Erdem[1], Pınar Kadiroğulları[2], Volkan Ülker[1]
[1]Department of Gynecologic oncology, Kanuni Sultan Suleyman Training and Research Hospital, Istanbul, Turkey
[2]Department of Obstetrics and Gynecology, Kanuni Sultan Suleyman Training and Research Hospital, Istanbul, Turkey

We aimed to describe minimally invasive trans rectal management of the postoperative rectal bleeding of the patient who had undergone pelvic and paraaortic lymhadenectomy, omentectomy, rectosigmoid colon resection and end-to-end anastomosis due to overian cancer.

The patient who underwent cytoreduction developed postoperative massive rectal bleeding which decreased the hemoglobin level from 11g/dL to 5g/dL. Urine output was 30 cc per hour. Although four units of erythrocyte suspension and six units of fresh frozen plasma were administered there was no improvement at the clinical condition of the patient therefore single-port entry via rectum was used to detect the transrectal bleeding in the anastomotic site and bleeding with clips was stopped

As a result, the anastomotic line can be stopped by minimally invasive transrectal method in appropriate patients without being evaluated again by laparotomy.

Keywords: overrian cancer, rectal bleeding, Minimally invasive trans rectal approach

VS-03

Lost intrauterine device in the abdomen: Where should we look first?

Erbil Karaman, Ali Kolusarı, Ismet Alkış, Tuğba Yangılar Okyay, Hanım Güler Şahin
Department of Obstetric and Gynecology, Yuzuncu Yil University, Van, Turkey

Intrauterine device(IUD) is an important tool for family contraception worldwide. The main complication of intrauterine device insertion is the uterine perforation and migration of IUD into the abdominal cavity including peritoneal surfaces, omentum and visceral organs. The sigmoid colon perforation or other serious complications have been reported in the literature. In case of a lost IUD, the first imaging study should be direct X-ray of the whole abdomen and the IUD can be easily seen within the abdomen. However, sometimes, it becomes difficult to localize the exact place of IUD and any migration into the intestinal system or other visceral organs. Computed tomography can help to localize the lost IUD. In this video case report, we want to show a laparoscopically managed case of 32 years old lady with lost IUD which is located within omentum in the upper abdomen far away from the uterus. The CT exam was reported that the IUD was located between uterus and bladder, so we just tried to look this space but no IUD was seen. And then, we thought that the first place to look for lost IUD should be omentum and the IUD was easily seen. The IUD was removed, the intestines were controlled for any perforation or migration. The operaion was completed with tubal ligation. By this video case report, we think that the endoscopic surgeons should think the omentum as the first place to look for a lost IUD.

Keywords: ıntrauterine device, laparoscopy, omentum

VS-04

Yeni ve etkin bir teknik: vaginal asiste laparoskopik sakroservikopeksi

Süleyman Salman, Serkan Kumbasar
Sağlık Bilimleri Üniversitesi, Gaziosmanpaşa Taksim Eğitim ve Araştırma Hastanesi, Kadın Hastalıkları ve Doğum Anabilim Dalı, İstanbul

Pelvik organ prolapsusu (POP) mesane, rektum, uterus, vaginal kaf ve bağırsakları içeren pelvik organların normal anatomik sınırlarını aşan desensusu olarak tanımlanabilir. POP daha çok postmenapozal hastaları etkilemekle birlikte genç ve üreme çağındaki kadınları da etkileyebilmektedir. Grade2 ve üzerinde semptomatik prolapsus olgularında cerrahi tedavi gerekmektedir. POP nedeniyle yapılan cerrahi girişimin amacı uterusu yerinde tutan anatomik yapılardaki defektleri düzeltmektir. Uterusu yerinde tutan ligamanlardaki defekti düzeltmediği için yapılan histerektominin POP tedavisine katkısı yoktur. Genç ve çocuk istemi olan hastalar uterusun korunmasını istemektedirler. Sakroservikopeksi ameliyatı prolapsusu normal anatomiye uygun şekilde düzeltmede oldukça başrılıdır. Sakroservikopeksi laparoskopik, robotik ve abdominal yolla uygulanabilir. Laparoskopik yapıldığında meşin servikse çepeçevre fiske edilmesi teknik olarak daha zor ve ameliyat süresini uzatmaktadır. Kullanılan meşin servikse fikse edilmesini daha kolaylaştıracağı ve komplikasyon riskini azaltarak ameliyat süresini kısaltacağını düşünerek bu olguda vaginal asiste laparoskopik sakroservikopeksi ameliyatını yaptık. Sunumunu yapacağımız olguda hastamız 31 yaşında ve bir tane vaginal yolla doğum öyküsü vardı. Hastanın semptomatik grade 3 uterovaginal prolapsusu mevcuttu. Hastanın prolapsusu günlük yaşamını ciddi derecede olumsuz olarak etkilemekte ve cinsel disfonksiyona neden olmakta idi. Uterusunun korunmasını isteyen hasta ile operasyon seçenekleri tartışıldı. Hastamıza vaginal asiste laparoskopik sakroservikopeksi operasyonu yapıldı. Operasyon yaklaşık olarak 80 dakika sürdü, yaklaşık 100 cc kanama oldu. İntraoperatif ve postoperatif komplikasyon izlenmeyen hasta postoperatif 2. gün taburcu edildi. Hastanın postoperatif 1. ve 3. ayki kontrollerinde prolapsus rekürrensi izlenmedi ayrıca üriner inkontinans ve cinsel disfonksiyon şikayeti yoktu.

Anahtar Kelimeler: Vaginal, Laparoskopi, Sakroservikopeksi

VS-05

Laparoskopik histerektomide uterin arter ile karışabilecek çift üreter

Tufan Oge, Yusuf Cakmak
Eskisehir Osmangazi Üniversitesi, Kadın Hastalıkları ve Doğum Anabilim Dalı

Laparoskopik histerektomide zaman zaman uterin arter ligasyonu daha az kanamalı ameliyat için tercih edilebilmektedir. Ayrıca endometriyum kanserlerinde pelvik lenfadenektomi öncesinde boşlukların açılması sırasında oblitere umbilikal arter referans noktası olarak önemlidir. Bu bağlamda üreter ve uterin arter ilişkisi ve anatomisi cerrahlar tarafından iyi bilinmelidir. Bu vakada üreter diseksiyonu sonrasında uterin arter olarak düşünülüp kolagülasyona hazırlanılırken peristaltizmi sonrasında farkedilen ikinci üreter presente edilmiştir.
Cerrahlar, üreter anomalilleri konusunda uyanık olup, üretere paralel seyreden yapıyı hemen uterin arter olarak nitelendirmemeleri gerekir.

Anahtar Kelimeler: laparoskopik histerektomi, çift üreter, uterin arter

VS-06

A Cheap and Safe Technique in Morcellation Myomas During Laparoscopic Surgery Using Surgical Glove

Ahmet Barış Güzel, Ghanim Khatib, Ümran Küçükgöz Güleç, Mehmet Ali Vardar
Çukurova Üniversitesi Tıp Fakültesi, Kadın Hastalıkları ve Doğum AD.ADANA

Context: video presentation of securely and cheap method of morcellation in laparoscopic myomectomy cases.

OBJECTIVE: to show a video for safely morcellation technique within a surgical glove

METHODS: Instructional video demonstrating the technique step-by-step. Patient: A 35 years-old woman underwent laparoscopic myomectomy
Intervention: We use a surgical glove inserted to the abdominal cavity in the usual manner. The apecimen was placed into the glove. The thumb of the glove was exteriorized through the umbilical trocar, and then the optical trocar was replaced into it. The mouth of the glove was also exteriorized from the left lower abdominal trocar in which the morcellation device was placed. Afterthat, insufflation of the surgical glove and power morcellation was performed. Main Outcome Measure: None

RESULT: Morcellation of the specimen was completed using the enclosed surgical glove Therefore, spillages of the tissue fragments were eliminated.

CONCLUSIONS: The presented technique is feasible, efficient, safe and cheap.

Keywords: Morcellation, Myomas,Laparoscopic Surgery

VS-07

Laparoscopic Treatment of Obstructing Longitudinal Vajinal Septum in Patients with Hematocolpos: A novel Technique for Virgin Patients

Nejat Ozgul[1], Gokhan Boyraz[2]
[1]Department of Gynecologic Oncology, Hacettpe University, Ankara Turkey
[2]Department of Gynecologic Oncology, Etlik Zubeyde Hanim Hospital, Ankara, Turkey

OBJECTIVE: To define a new laparoscopic treatment approach for the patients with hematocolpos and obstructed hemi-vagina due to longitudinal obstructing vaginal septum. This technique is particularly essential for the patients who desire to preserve virginity.

SETTİNG: Two adolescent girls with large hematocolpos, who had severe abdominal-pelvic pain with regular menses, were directed to Hacettepe University as a tertiary clinic for the genital tract anomalies. Case 1: 12 years old adolescent menstruating regularly for six months was referred with hematocolpos and increasing abdominal-pelvic pain during menstruation. Case 2: 15 years old adolescent regularly menstruating since three years with severe pelvic pain and hematocolpos was referred as well. In the physical examination of both patients there were no hymeneal and any other external genital anomalies. Pelvic Magnetic Resonance Imaging (MRI) in both cases indicates a complete uterine septum coexisting with longitudinal obstructing vaginal septum that might cause hematocolpos. This anomaly was defined as class U2bC1V2 (Complete septate uterus with septate cervix and longitudinal obstructing vaginal septum) in the ESHRE/ESGE classification of female genital tract anomalies. In addition computerized tomography (CT) urogram and/or renal ultrasound were performed in the patients in order to exclude concomitant urinary tract abnormalities and there were no co-existing abnormalities. All of the techniques described previously were based on vaginal approach. In spite of the severe pelvic pain both adolescent and especially their family absolutely rejected vaginal surgery in order to preserve her hymeneal integrity and virginity. This situation forced us to perform laparoscopic approach.

CONCLUSION: Laparoscopic approach seems to be alternative treatment options in patients with hematocolpos because of the advantages of technique.

Keywords: Laparoscopy, Genital anomaly, Obstructing, Vaginal septum

VS-08

Laparaskopik Suptotal Histerektomi + Round lig. fixasyon

Cenk Yasa, Bulent Ergun
İÜİTF Kadın Hastalıkları ve Doğum Anabilimdalı

Gunumuzde Histeroskopi endikasyonları genelde Total Histerektomi olacak şekilde planlanmaktadır.Laparatomi yapılan vakalarda Vajınal Kuf suspensiyonu bilinen klasik yaklaşımlar ile yapılırken, Laparaskopik yaklaşımlarda Kolposuspensiyon için standart bir seçim yoktur ve genellikle uygulanmamaktadır bile.Bunun da sebebi Kardinal ligamentin korunduğu gerekçesi ile suspensiyonun ayrıca gerekliliğin tartışmalı olmasındandır.

Buna rağmen Laparaskopik Total Histerektomi olgularında Vajinal Kuf prolapsusunun ve Kuf ayrılmasının daha sık gözlemlendiği bilinir durumdadır.
Biz kendi vakamızda hem organ koruyucu prosedürleri tekrar anımsatmak adına ve hem de Prolapsusa önlem almak amacıyla alışılagelmişin dışında bir yaklaşım ile operasyonumuzu planladık ve yaptık.

Buna göre: 48y,P:3 olguda
BULGULAR:
1. Multiple 2-3 cm lik 4 adet ufak myomlar, 6 haftalık cesamette mobil uterus.
2. 1. derecede desensus (hafif)
3. Geniş Sistosel, ıkınmakla introitus vajenden gözükmekte, Stress İnkontinans yok, ancak sık idrara gitme hissi bazen idra kaçırma
4. Kolposkopi değerlendirmesi NORMAL, Vaginal Smear NORMAL
PLAN: Suptotal Laparaskopik Operasyon + Sistosel tamiri(Kelly stür)

OPERASYON: Usulune uygun Suptotal Histerektomi yapıldı.Operasyon esnasında çekumda 3-4mm. lik serozal koter hasarı oluştu.Mucosa defekti yoktu.Genel Cerrahiden konsultasyon istendi ve primer sturasyon endikesyonu verildi.Tek kat sture edilid.Takiben sırkuler burch sturu de yapılarak hasar bölgesi gömüldü, bir adet Diren yerleştirildi.
Vajınal posterior Kolpotomi ile Uterus dışarı alındı.Takiben Laparaskopik olarak CX.Stumpfu sağ ve soldan iki taraflı Round ligamentlerle sture edilerek fixe edildi.Böylece askı işleminin gözle görülür bir yükseklik sağladığı anlaşıldı.Vajinal yoldan Cx.in yukarı çekildiği gözlemlendi.Sistosel tamiri ve kelly stürü ile vaka sonlandırıldı.

Anahtar Kelimeler: Lpsk.Suptotal Histerektomi, Round Lig. fiksasyonu, Kolpotomi

VS-09

Tuba-ovaryan Apsenin Laparoskopik Cerrahisi

Cihan Karadağ, Elif Esra Uyar, Selçuk Ayas
Okan Üniversitesi Tıp Fakültesi Kadın Hastalıkları ve Doğum Anabilim Dalı

GİRİŞ: Tuboovaryan apse (TOA), fallopian tüpleri, overler ve komşu organları da içine alabilen inflamatuar bir kitledir. Biz bu sunumda TOA ön tanısı ile laparoskopik cerrahiye alınan hastanın operasyonunu video sunumu ile anlatmayı amaçladık.

VAKA SUNUMU: 41 yaşında, G3P2A1, olan hasta 2 haftadır devam eden karın ağrısı, ateş ve kötü kokulu vajinal akıntı şikayeti ile tarafımıza başvurdu. Yapılan tetkiklerde lökosit sayısı 21370/ mm^3, CRP 18.5 mmg/dL saptanan,hastanın Pelvik Ultrasonografisinde sağ adneks kaynaklı 6*5 cm lik heterojen görünümde kitle sol adnekste 9*12 cm lik heterojen görünümlü semisolid kitle ve douglasta yoğun içerikli mai saptanması üzerine akut batın tablosunda olan hastaya tanısal laparoskopi kararı alındı.

Yapılan laparoskopik eksplorasyonda omentum ve barsakların batın ön duvarına yapışık olduğu gözlendi. Künt ve gerektiğinde keskin diseksiyonla adezyolizis yapıldı.
Sağda 8 x 5 cm boyutlarına ulaşmış olan pyosalpinks görüldü. Sağ salpenjektomi yapıldı. Sağ over normal olarak değerlendirildi. Sol adnekste douglasa kadar oturan 10 x 12 cm boyutlarında uterusa ve çevre dokulara yapışık kitle izlendi. Kitlenin içinden endometrioma ve apse içeriği beraber geldi. Sol salpingoooferektomi yapıldı. Batın yıkandı.Douglasa 1 adet dren konularak operasyona son verildi. Postop antibiyoterapi başlandı.

SONUÇ: TOA tanısında hastanın hikayesi, fizik muayene, laboratuar testleri ve görüntüleme yöntemleri önemlidir. TOA çoğunlukla akut PIH atağının ardından gelişse de bir grup hastada sinsice ve öncesinde PİH atağı olmaksızın da gelişebilmektedir.
Adneksiyal kitle ayırıcı tanısında TOA akıldan çıkarılmamalı, tanıda görüntüleme yöntemlerinin yanında hastanın hikayesi, muayene ve laboratuar bulguları da değerlendirilerek tanı hassasiyeti artırılmalı, gerekirse tanısal laparoskopi ile tanı kesinleştirilmelidir. Laparoskopik cerrahi ile apse odaklarının çıkarılması ve apsenin drenajı tedavi için elzemdir

Anahtar Kelimeler: Tuba-ovaryan Apse, Laparoskopik Cerrahi, Pelvik kitle

VS-10

Güvenli Laparoskopik Total Histerektomi Tekniği

Mehmet Bayrak, Olcay Ilhan, Ebru Sakar, Fatih Yılmaz, Hakan Ozan
Uludağ Üniversitesi Tıp Fakültesi, Kadın Hastalıkları ve Doğum Ana Bilim Dalı, Jinekolojik Onkoloji Bilim Dalı

AMAÇ: Endometrial intraepitelyal neoplazi tanısıyla total laparoskopik histerektomi ve bilateral salpingooferektomi yaptığımız olgu üzerinden operasyon tekniğimizi sunmaya amaçladık.

YÖNTEM: Tekniğimizde umblikus altı 1cm insizyonla 10luk direkt trokar girişi ile batına giriliyor. Sol rektus lateraline aralarında en az 6cm olacak şekilde iki adet 5lik trokar ve sağ rektus lateraline bir adet 5lik trokar yerleştiriliyor. Uterin manipulatör olarak serviks saat 12 de tenekulum ile birlikte kavitede küret kullanılmaktadır. Ligamentum rotundum ve infundibulopelvik ligament arasında periton kesisi sonrası retroperitoneal alana künt disseksiyonla girilerek üreter periton yaprağından serbestleştirilmeden vizüalize ediliyor. Ardından bilateral uterin arterler internal iliak arterden ayrıldıkları yerde ligasure uç yardımıyla koagule ediliyor veya metalik klips ile kapatılıyor. Bilateral infundibulopelvik ligamentler de direkt üreter gözlemlenerek ligasure uç yardımıyla koagule edilip kesiliyor. Mesane harmonik uç yardımıyla keskin disseksiyonla serviksten uzaklaştırılıyor. Harmonik uç yardımıyla vajinada 1cm insizyon oluşturulduktan sonra küret ve tenekulum vajina dışına alınıyor. Bu aşamada pneumoperitoneumun devamlılığı için vajinaya pudrasız lateks ıslak eldiven yerleştiriliyor. Serviks grasping forceps İle tutulduktan sonra vajina sirküler olarak harmonik uç yardımıyla kesiliyor. Bu aşamada endoservikal kanal içerisine yerleştirilen laparoskopik dissektör veya grasper uterusu yükseltip kesinin kolay ve hızlı yapılmasını sağlıyor (). Vajinal cuff intracorporeal olarak devamlı sütur tekniği ile kapatılıyor.

SONUÇ: Bu teknikle uterin arter üreterden uzak bir noktada mühürlenerek ve operasyon süresince üreterler vizüalize edilerek hasar riski en aza indirilmektedir. Serviks intraepitelyal displazi ve endometrium kanseri gibi malignite tanılarıyla yapılan ekstrafasial basit histerektomilerde vajen ve serviks sınırlarının direkt vizüalize edilerek kesilmesini önermekteyiz.

Anahtar Kelimeler: Laparoskopik Histerektomi, Güvenli teknik, Üreter, İnternal İliac Arter

VS-11

Laparoscopic nerve sparing rectal shaving for rectocervical endometritic nodule

Hüseyin Altuntaş
Özel Imc Hastanesi, Mersin

32 yaşında G0P0 hastanın şiddetli dismenore, disparoni, diskezya ve ağrılı defekasyon şikayetleri mevcut. Yapılan jinekolojik muayenesinde vajen tabii, uterus fikse adneksler serbest, tvusg: douglas oblitere, uterus posteriorunda isthmus hizasında rektumda 18 mm uzunluğunda 0,6 mm infiltrasyon yapan endometriozis nodulu izlendi. sol paraovaryan 15 mm kist izlendi (endometrioma?). CA 125: normal. 2 günlük diyet sonrası gerçekleştirilen operasyonda laparoskopik bilateral overlerin batın yan duvarına fiksasyonu sonrası bilateral ureterolizis, bilateral hipogastrik sinir disseksiyonu ve pararektal fossa diseksiyonu sonrası rektal nodulun uterustan serbestleştirilip rektal shaving ile nodulun eksiyonu. Operasyon süresi 120 dk, postop komplikasyon yok. Final patoloji: endometriozis nodulu.

Anahtar Kelimeler: sinir koruyucu, rektal shaving, derin endometriozis

VS-12

Laparoscopic Repair Of Vesicovaginal Fistula With Omental Flap

Serhan Can Işcan[1], Taylan Oksay[2], Candost Hanedan[1], Ebru Erdemoğlu[3], Arap Sedat Soyipek[2], Evrim Erdemoğlu[1]
[1]Department of Gynecologic Oncology, Süleyman Demirel University, Türkiye
[2]Department of Urology, Süleyman Demirel University,Isparta, Türkiye
[3]Department of Obstetrics and Gynecology, Isparta City Hospital

INTRODUCTION: Vesicovaginal fistula (VVF) is a rare complication of gynecologic surgery. Recently laparoscopic repair has been favored. Although laparotomic approach is more succesful than vaginal approach, it has unique disadvantages; higher morbidity and longer hospital stay. Laparoscopy might offer advantages of minimal invasive surgery along with high succes rates, even in complicated fistulas. Laparoscopic VVF repair may provide lesser morbidity while facilitating to operate complex fistulas with a notable success rate. However, laparoscopic VVF repair is not clearly demonstrated and can be limited by technical diffuculties. We demostrate the technique of laparoscopic VVF repair with omental flap which may be performed by many surgeons.

MATERIALS-METHOD: A 42 year old woman had VVF following abdominal hysterectomy. VVF was evident on clinical examination and was also verified with tomography. The tract of high VVF was observed at posterior and right centromedial of bladder with 6 mm diameter. Three months after prior surgery, the operation was carried out. Initially VVF was examined with cyctoscopy and than 6F catheter was placed into fistula tract and 4.8F double-J catheters were placed to the both ureters. The fistula tract was excised from bladder and vaginal cuff. The bladder wall and vaginal side was further dissected and repaired with tension free multilayer interrupted sutures. Subsequently omental flap was generated with vessel sealing unit, and it was fixed between bladder and vagina.

RESULTS AND CONCLUSIONS: Laparoscopic surgery may be an alternative to laparotomy. Laparoscopic surgery has better cosmetic result, rapidly healing with less hospitalization. VVF repairs have high rate succes and low rate complication with laparoscopy. Omental flap is important for recovery because of the omentum supplies excellent lymphatic drainage and maintains its suppleness following resolution of inflammation and omental flap increase succes rate (95%-100%).

Keywords: vesicovaginal fistula (VVF), Laparoscopic surgery, omental flep.

VS-13

Laparoskopik Derin İnfiltratif Endometriozis Cerrahisi

Hüseyin Kiyak, Pinar Kadiroğullari, Kerem Doğa Seçkin
istanbul Sağlık Bilimleri Üniversitesi Kanuni Sultan Süleyman Eğitim ve Araştırma Hastanesi Kadın Hastalıkları ve Doğum Kliniği, İstanbul

GİRİŞ: DİE endometriozisin yüksek infiltran fomudur ve endometriozislerin % 1-5 ni oluşturur. Sıklıkla rektovajinal nodül, uterosakral ligaman tutulumu, rektum, vajen ve mesaneyi tutmaktadır. Endometriozisin oluşturduğu nodul ve/veya skar dokusu görülür. Pelvik ağrı, anotomik distorsiyon, infertilite, dizüri, dismenore, disparonü ve irritable barsağı taklit eden gastrointestinal semptomlar klinik belirtileridir. Üreter tutulumlarında sessiz böbrek kayıpları görülebilir.

METHOD VE BULGULAR: DİE nin yaygınlığının transvajinal ultrason ile tanımlanması ve haritalandırma laparoskopik cerrahi öncesi lezyonların tam eksizyonu için gereklidir. Laparoskopide bütün batın boşluğunun eksplorasyonu yapılmalı, bütün lezyonlar saptanmaya çalışılmalıdır. Pelvisdeki lezyonların eksizyonunda öncelikle pelvik anatomi eski haline dönüştülmeye çalışılmalıdır. Hastalıksız alandan diseksiyona başlanmalıdır. Pelvik anotomik boşluklar, diseksiyonda kullanılmalıdır. Endometriosis cerrahisinde kullandığımız medial pararektal boşluk hipogastrik sinir ile barsak arasındadır ve klasik 'latzko space'den farklılık gösterir. Her iki ureter ihtiyaç durumunda hastalıksız pelvik girişten başlayarak mezosunu koruyarak ureter tuneline kadar diseke edilir. Barsağı etkileyen endometriosisde lezyonun boyutuna göre segmenter reseksiyon, discoid reseksiyon ve traşlama tedavi secenekleridir. Nodul ve skar dokusunun eksizyonunda her iki hipogastrik sinir korunmaya çalışılmalıdır. Olgumuzda her iki ureter tuneline kadar diseke edildi, bütün yapışıklıklar açılıp anotomi düzeltilmeye çalışıldı ve barsak üstü skar dokusu makas ile enerji kullanılmadan reseke edildi, endometriomaların kist cidarları soyuldu.

TARTIŞMA: DİE bağlı dismenore şiddeti ile ilişkili bulgu rektum ve vajen tutulumunun olmasıdır. DİE cerrahi tedavisinde laparoskopi altın standarttır. Nodul ve skar dokuları tam olarak alınmalıdır. Tam olarak alınamayan lezyonlar hastalığın tekrarlama sıklığını arttıracak ve hastalıksız intervali kısaltacaktır.

Anahtar Kelimeler: Laparoskopi, Endometriozis, Adezyon

VS-14

Laparoskopik radikal histerektomide inferior epigastrik damar yaralanması

Engin Çelik, Hamdullah Sözen, Yağmur Minareci, Özgür Aydın Tosun, Samet Topuz
İstanbul Üniversitesi İstanbul Tıp Fakültesi Jinekolojik Onkoloji

Erken evre serviks kanserlerinin tedavisinde günümüzde laparoskopik cerrahi giderek daha fazla kullanılmaya başlanmıştır. Tüm diğer cerrahi yöntemlerde olduğu gibi laparoskopide de anatomi önem arz etmektedir. inferior epigastrik arter laparoskopik cerrahide özellikle trokar girişleri esnasında yaralanmaktadır. Trokar giriş yerlerinde oluşan damar yaralanmalarının yönetiminde elektrokoterizasyon, foley kateter yerleştirilmesi ve giriş yerlerinin intrakorporeal veya ekstrakorpereal olarak sütürasyonu gibi yöntemler uygulanabilir. T-Lift laparoskopik askı sistemleri organların batın ön duvarına doğru eleve edilmesi ile ameliyatı kolaylaştırmak için kullanılan ekartör yöntemlerinden birisidir.
N.Ç. isimli hasta 64 yaşında ve kliniğimize postmenopozal kanama sonrası dış merkezde yapılan küretaj sonucu skuamöz hücreli karsinom gelmesi üzerine başvurdu. Hastanın yapılan muayenesi ve çekilen pelvik MRG'sinde servikste 2,5cm'lik tümorak kitle saptanması üzerine evre 1B1 serviks kanseri düşünülerek laparoskopik radikal histerektomi kararı verildi. Dört port girişi açılarak laparoskopik radikal histerektomiye başlandı. Adezyonlar giderildi. Bilateral infundibülopelvik ligamanlar tutuldu mühürlendi ve bağlandı. Paravezikal ve Pararektal alanlar oluşturuldu. Bilateral pelvik ve obturatör lenf nodu diseksiyonu yapıldı. Uterin arterler üreteri çaprazladığı yerde mühürlendi. Önde mesane vajina üst 1/3'ne kadar diseke edildi. Üreterler pelvik girimden başlayarak mesane girimine kadar diseksiyonu yapıldı. Bu esnada mesane elevasyonu için T-Lift kullanılmasına karar verildi. T-Lift batına girerken sağda inferior epigastrik damarda yaralanma meydana geldi. Bipolar koagülasyon, harmonik ve Ligasure ile hemostaz sağlanamaması üzerine fasya kapatıcı ile yaralanmanın kaudaline ve kranialinden geçecek şekilde birer sütür atılarak hemostaz sağlandı. Operasyon olağan şekilde sonlandı. Postoperatif dönemi sorunsuz geçen hasta ameliyat sonrası 2. gününde taburcu edildi.

Anahtar Kelimeler: laparoskopik histerektomi, inferior epigastrik arter, T-Lift, fasya kapatıcı

VS-15

Servikal Yetmezlikte minival invaziv bir girişim: Laparoskopik serklaj

Işıl Kasapoğlu, Ebru Sakar, Adnan Orhan, Kemal Özerkan, Gürkan Uncu
Uludağ Üniversitesi,Kadın Hastalıkları ve Doğum Ana Bilim Dalı,Bursa

Servikal yetmezlik,gebeliğin 2.trimesterinde tekrarlayan ve ağrısız servikal dilatasyonu takiben oluşmuş geç 2.tm yada erken 3.tm gebelik kayıpları olarak tanımlanır.Tekrarlayan servikal yetmezliğe yol açan servikal zayıflığı olan kadınların klasik obstetrik hikayesi,çoğunlukla gebeliğin 24.haftasından önce hafif semptomlarla ilişkili tekrarlayan ikinci tm gebelik kayıpları/doğumları ile karakterizedir.Geçmişte ikiden fazla ikinci tm gebelik kayıplarının ve erken doğumların (<28 hafta) olması kadınlarda servikal yetersizlik açısından obstetrik öyküye dayalı bir tanı koydurur. Gebeliğin 14.ile 27.haftalarında muayenede genişlemiş ve ezilmiş bir serviks ile servikal genişleme veya zayıf kasılmalar izlenirse fizik muayeneye dayalı servikal yetmezlik tanısı konulur. Bu video bildiride servikal yetmezliği olan bir hastaya gebelik öncesi laparoskopik uygulanan bir serklaj videosunu sunmaktayız.

OLGU: 31 yaşında daha önceki 3 gebeliğinden 20li haftalarında 3 tane erken doğumu olan hastanın ikinci ve üçüncü gebeliğinde 13.haftada mcdonald usulu serklaj öyküsü mevcuttu. Her 3 gebeliği de kontraksiyon ya da travma olmaksızın amnios gelişi takiben erken doğum olarak sonuçlanmış.Hasta tarafımıza gebelik isteminin olması üzerine başvurdu.Fizik ve pelvik muayenesinde serviks 8 nolu hegar buji geçmesine müsaade edecek görünümde dilate idi. Hastaya profilaktik laparoskopik serklaj uygulandı.Uterusun medialinde avasküler alanda sağ broad ligament aracılığıyla anterior-posterior yönde Mersilen bant yerleştirildi.

Hasta postop 2.gün taburcu edildi.Poliklinik izlemde 1.ay ve 3.ay değerlendirilen hastanın muayenesinde 5 nolu hegar bujinin servikal ostan ilerlemediği görüldü.

Bu çalışma,laparoskopik serklaj için yeni modifikasyonun, vajinal serklajın başarısız olmasından sonra servikal yetmezlik için etkili veya makul bir tedavi olduğunu gösterdi.Bu modifiye LS serklaj servikal yetmezliğin etkin ve güvenli bir şekilde tedavi edilmesinde geleneksel tedaviye alternatif olarak düşünülebilir.

Anahtar Kelimeler: Servikal Yetmezlik, Laparoskopik Serklaj,Gebelik Kaybı

VS-16

Laparoskopik Burch Prosedürü

Gonca Coban[1], Songül Alemdaroğlu[2], Seda Yüksel Şimşek[2], Hüsnü Çelik[2]
[1]Başkent Üniversitesi İzmir Zübeyde Hanım Hastanesi Kadın Hastalıkları ve Doğum Bilim Dalı
[2]Başkent Üniversitesi Adana Dr. Turgut Noyan Araştırma Hastanesi Kadın Hastalıkları ve Doğum Bilim Dalı

AMAÇ: Laparoskopik Burch prosedürünü adım adım tanımlamaktır. İlk kez 1961 yılında stress inkontinansın cerrahisinde tanımlanan Burch prosedürü sonrasında Sivaslıoğlu ve arkadaşları tarafından %84 kür oranı ile abdominal olarak uygulanmış ve benzer kür oranları ile laparoskopik olarak 1991 yılında Prezioso tarafından gerçekleştirilmiştir. Çalışmalarda farklı teknikler kullanılmış olup mesane boynu süspansiyonu için kullanılan sütür sayısı varyasyonlar göstermektedir.

METHOD: Kliniğimizde uyguladığımız rutin laparoskopik burch prodedüründe; umblikal porta ek olarak sol pararektal 2 adet 5 mmlik port kullanılmaktadır. Öncelikle mesane yaklaşık 180 cc serum fizyolojik ile doldurularak mesane üst sınırı belirlenir. 2 cm superiorundan sağ ve sol paravajinal alanlara ulaşılarak mesane boynu ortaya konur. Her iki Cooper ligament açığa çıkarılır. Bilateral 1 cm aralıklı 2 adet No2 polyester (Ti-Cron) sütür ile üretra yanındaki her iki paravajinal fasya Cooper ligamentlere asılır. Parietal periton no 2 vicryl ile kontinü sütüre edilerek işleme son verilir. Operasyon süresi ortalama 45 dakika olup ortalama kan kaybı 20 cc dir. Hastalar 8-12 saatlik mesane kataterizasyonu takiben miksiyon sağlandıktan sonra ortalama 12-24 saatte taburcu edilir.

SONUÇ: Laparoskopik cerrahinin daha az hastanede kalış süresi, kan kaybı, analjezik ihtiyacı ve kısa iyileşme süresi konusundaki üstünlükleri tartışmasızdır. Sütürasyondaki laparoskopik deneyim operasyonun süresini oldukça değiştirmektedir. Laparoskopik burch prosedüründe tek sütür ile çift sütür tekniğini karşılaştıran tek çalışma mevcut olup %68- %87 gibi anlamlı kür oranı farkı mevcuttur. Biz de kliniğimizde laparoskopik burch prosedürünü çift fiksasyon ile gerçekleştirmekteyiz.

REF:

1-Souza RJ ve ark., Rev Col Bras Cir. 2017 Nov-Dec;44(6):649-654
2-Sivaslıoğlu ve ark. Arch Gynecol Obstet. 2011;283(4):787-90
3-Prezioso ve ark. BMC Surg. 2013;13 Suppl 2:S38

Anahtar Kelimeler: laparoskopi, burch prosedürü,stress inkontinans

VS-17

Laparoskopik histerektomide etkin manipülatör kullanımı ile batına açılan port sayısını azaltabiiriz

Emrah Turhan
Tatvan Devlet Hastanesi, Kadın Hastalıkları ve Doğum, Bitlis

GİRİŞ: Laparoskopi ve minimal invaziv cerrahi, günümüzde, çok yönlü jinekolojik cerrahi amaçlı en çok tercih edilen yöntemdir. Açık cerrahiye göre önde gelen avantajları nedeniyle uygun seçilen hastalarda ilk tercih kabul edilen yöntemdir. Amacımız ilerleyen bu süreçte hasta için en etkin noninvaziv yolu uygulamaktır.

MATERYAL-METOD: Günümüzde yapılan laparoskopik histerektomilerde bir uterin manipülatör yardımıyla ve umblikustan bir adet 10 mm kamera trokarı ile 2 veya 3 adet 5 mm lik yardımcı trokarlar ile işlem yaplımaktadır. Fakat biz bu işlemi daha az invaziv yani kullanılan yardımcı trokar sayısını azaltarak yine güvenli ve etkin şekilde yapabilir miyiz?

Seçilmiş uygun hastalarda etkin manipülatör kullanımı ile umblikustan 10 mm kamera trokarı ve tek taraflı 5 mm lik tek bir trokar ile laparoskopik histerektomi yapmak mümkündür. Bunun için hastanın batın içi adezyonlarının olmaması uygun olur. Ayrıca açılan 5 mm trokarın her iki tarafta işlev görebilmesi için normalden daha yukarıdan girilmesi uygun olur. Yardımcı trokarların vizüalizasyon ve ekartasyon görevi manipülatör tarafından sağlanmaktadır. Vajinal kaf kesilip uterus çıkarıldıktan sonra vajen, vajinal yoldan sütüre edilerek operasyon tamamlanmış olur. Yapılan çalışmalarda intrakorporal vajan kapamanın, ekstrakorporal vajen kapamaya bir üstünlüğü izlenmemiştir. Vajinal yol hem daha kolay olması hem de daha kısa süre alması ndeniyle daha avantajlı görünmektedir.

SONUÇ: Tatvan devlet hastanesinde, laparoskopik histerektomi için seçilen hastalara bu yöntem uygulanmakta olup, kısa veya uzun vadede bir komplikasyon ile karşılaşılmamıştır.

Anahtar Kelimeler: laparoskopi, histerektomi, minimal invaziv cerrahi

Postop trokar insizyonları

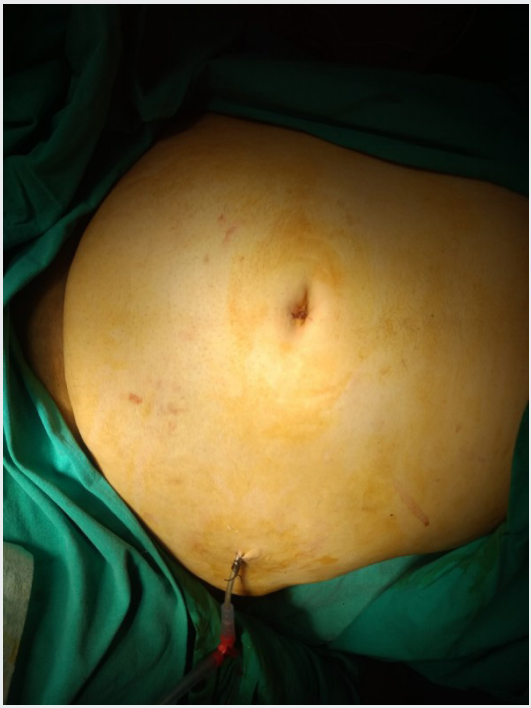

Umblikal 10 mm trokar ve sol orta kadrandan açılan tek 5 mm trokar ile histerektomi.

VS-18

Kornual ektopik gebelik vakasında laparoskopik kornuektomi

Hüseyin Hüsnü Gökaslan[1], Cem Yalçınkaya[1], Rezzan Berna Baki[1], Ipek Seven Erbarut[2], Şirin Funda Eren[2]
[1]Marmara Üniversitesi, Kadın Hastalıkları ve Doğum Ana Bilim Dalı, İstanbul
[2]Marmara Üniversitesi, Patoloji Ana Bilim Dalı, İstanbul

Kornual ektopik gebelikler, ektopik gebeliklerin küçük bir yüzdesini oluşturmalarına rağmen, mortalite oranları yüksektir. Literatürde, medikal tedaviler bildirilmiş olsa da, standart yaklaşım cerrahidir. Histerektomi ve kornuektomi tercih edilen cerrahi prosedürlerdir. Minimal invaziv cerrahi tekniklerdeki gelişmelere paralel olarak, daha önceleri sıklıkla laparatomi ile uygulanan kornuektomi prosedürü, günümüzde sıklıkla laparoskopik olarak da uygulanmaktadır.

Biz bu videoda, karın ağrısı ve adet rötarı ile başvuran 26 yaşında, G2 P1 olan ve 6 hafta 5 günlük sol kornual ektopik gebeliği olan hastaya uyguladığımız laparoskopik kornuektomi vakasını sunduk. İşlem sırasında cerrahi rezeksiyon öncesi hemostaz amacıyla hem uterusa hem de ligamentum ovarii propriuma sütürler koyarak, kanamayı minimalize ettik. Sorunsuz geçen cerrahi müdahale sonrasında hastayı postoperatif ikinci gün taburcu ettik.

Kornual ektopik gebeliklerin yönetiminde, laparoskopik kornuektomi, güvenli ve etkili bir tekniktir. Ektopik gebeliğin her iki tarafına (uterus tarafı ve ligamentum ovarii proprium tarafı) konulacak sütürler, kanamayı azaltacak ve nispeten kanlı bir işlem olan kornuektomi prosedürünün laparoskopik yapılmasını kolaylaştıracaktır. Literatürde, laparoskopik kornuektomi ile ilgili farklı teknikler tarif edilmektedir. Ektopik odağın uterus tarafına purse-string sütür atılması sıklıkla tarif edilmiş olsa da, aynı anda ovarii proprium ligamentine de sütür atıldığına dair bir yayına rastlamadık. Bizim tekniğimiz bu açıdan literatürde tarif edilenlerden az da olsa farklılıklar arzeden modifiye bir teknik olarak kabul edilebilir.

Anahtar Kelimeler: Kornual ektopik gebelik, Kornuektomi, Laparoskopi

VS-19

Derin Pelvik Endometriozis Cerrahisi Sonrası IVF

Berrin Göktuğ Kadıoğlu[1], Yakup Kumtepe[2]
[1]Sağlık Bilimleri Üniversitesi, Bölge Eğitim Araştırma Hastanesi,Kadın Hastalıkları ve Doğum, Erzurum
[2]Atatürk Üniversitesi, Kadın Hastalıkları ve Doğum Ana Bilim Dalı, Erzurum
Derin PelvikEndometriozis Cerrahisi Sonrası IVF

AMAÇ: Endometriozisli hastaların % 30-50 si infertildir.Artmış peritonealinflamasyon ve yoğunpelvik adezyona bağlı anatominin bozulması infertilitenin en önemli nedenleridir. Derin PelvikEndometriozis (DPE) 5 mm den fazla invazyonu tanımlamak için kullanılır.DPE'li hastalarda cerrahinin fertilite üzerine etkisini irdeleyen veri çok azdır.Bu videoda cerrahi sonrası IVF başarısı sağlanan DPE'libir olgunun operasyon kaydı sunuldu.

ÖYKÜ: 35 y, 8 yıllık evli, primerinfertil olan olguya 5 yıl önce laparotomi ile endometriomaeksizyonu, 2 yıl önce laparoskopi ile adezyolizis yapılmış, ancak başarılı olunmamış.Şiddetli dismenore, disparoni, şiddetli pelvik ağrı ve özellikle sandalyede oturur pozisyonda iken uyluğa vuran ağrıyakınmalarıya başvuran hastada USG'debilateralendometrioma,hidrosalpenks (?), adenomyozis; pelvikMRG'derektovajinal nodül, yoğun pelvikadezyon saptandı.

SONUÇ: Cerrahiden 2 siklus sonra "longlucrin" protokol ile IVF (6 oosit, 2 embriyo transferi) yapıldı; ortaya çıkan ikiz gebeliğin 10. haftasında "vanishingtwin" oluştu. Şu an 28. gebelik haftasında "ongoing" gebelik devam ediyor.

Anahtar Kelimeler: Derin Pelvik Endometriozis, Laparoscopi, İVF

VS-20

Laparoscopic Transperitoneal Paraaortic Lymphadenectomy

Selçuk Erkılınç
Tepecik Education and Research Hospital, Department of Gynecologic Oncology

ABSTRACT: A 64 year old patient with postmenaposal bleeding admitted to our departmet. D/C revealed endometrioid adenocarcinoma, FIGO Grade II. There was no history of previous abdominal surgery. Height: 155 cm Weight: 85 kg Body Mass Index 39,5 kg/m2. A Laparoscopic staging surgery was scheduled. Intraumbilical, suprapubic and lateral 6 ports were used for surgery. Frozen section after hysterectomy revealed endometrioid type endometrial adenocarcinoma grade:2, ½ outer myometrial invasion, tumor diameter: 4 cm. After completion of laparoscopic pelvic lymphadenectomy, paraaortic lymphadenectomy was performed. Two monitors placed on each shoulder of the patient were used. Other instruments used for lymphadenctomy were ENSEAL® G2 Articulating Tissue Sealers, Harmonic ACE Har 36, Bipolar dissector, Fascia closure device, various laparoscopic graspers, 30 degree endoscopic camera. First operator stood on the right side of the patient, second operator stood on the left side, and assistant stood beside the operator. Paracaval, precaval, interaortocaval, preaortic and left paraaortic lymph nodes were dissected up to the level of renal vein. The operation was completed in 160 minutes. No intraoperative complication occured. Final pathology revealed T1b,N0, M0 and 29 reactive lymph nodes. The patient was discharged at the third day of the procedure. The patient received adjuvant internal radiotherapy.

Keywords: endometrial cancer, paraaortic, laparoscopy

VS-21

Uterin Rüptür'e laparoskopik yaklaşım: 1.Trimester'de medikal abort esnasında uterin rüptür gelişen eski sezaryenli olguda laparoskopik evakuasyon ve uterin rüptür onarımı

Adnan Orhan, Işıl Kasapoğlu, Ilknur Saide Kıngır, Kemal Özerkan
Uludağ Üniversitesi Tıp Fakültesi, Kadın Hastalıkları ve Doğum Ana Bilim Dalı, Bursa

Uterin rüptür, obstetrik hastalarda hem annenin hem de fetüsün hayatını tehdit eden ciddi bir komplikasyondur. Bu video sunumunda, "Missed abortus" endikasyonu ile medikal abortus protokolü uygulanan bir hastada meydana gelen eski uterin skar rüptürü sonrası laparoskopi ile fetal plasental eklerin evakuayonu ve uterin rüptürün onarımı gösterilmiştir.

OLGU: 37 yaşında, G2Y1, özgeçmişinde 3 yıl öncesinde bir sezaryeni olan hasta, 12 hafta gebeliği mevcutken tarafımıza "Missed abortus" endikasyonu ile misoprostol uygulanırken uterin rüptür ön tanısı ile acil olarak sevk edildi. Fizik ve pelvik muayenede akut batın hali saptandı. Hemorajik şok tablosu yoktu ve hemoglobin düzeyi 8,2 g/dL'ydi. Vajenden sızıntı tarzı kanaması mevcuttu. Servikal dilatasyon ve effasman izlenmedi. Transvajinal ultrasonografide uterus 3 aylık cesamette, eski uterin insizyon skarında 3 cm çapında bozulmuş kese, uterus ve mesane arasında da 6X9X9 cm boyutlarında hematom alanı görüntülendi. Olgu, eski uterin insizyon skar rüptürü endikasyonu ile acil olarak laparoskopiye alındı. Situsta; uterus önünde eski sezaryen skar hattında, batın ön duvarına uzanan ve uterusu douglasa tamamen iten yaklaşık 10 cm çapında plasenta izlendi, Çevresinde hemorajik sıvı mevcuttu.
Fetüs omentum yüzeyine yapışık haldeydi. Skar hattındaki plasental doku ve omentumdan diseke edilen fetüs ve ekleri dışarı alındı. Uterin rüptür alanı çift kat, kontinü suture edildi. Hasta operasyon sonrası üçüncü gün taburcu edildi. Poliklinik izlemde 1.hafta, 1.ay ve 3.ay değerlendirilen hastanın uterin rüptür alanı normal anatomisine kavuştu.
Birinci trimesterda abortus esnasında gelişen uterus rüptürü nadir bir obstetrik komplikasyondur. Bu vaka literatürde birinci trimester uterin rüptürüne laparoskopik yaklaşım uygulanan üçüncü vakadır. İlk bakışta çok uygulanabilmesi mümkün değil gibi görünse de özellikle hemodinamik olarak stabil olan hastalarda laparoskopinin yeri olabileceğini düşünmek önemlidir.

Anahtar Kelimeler: Uterine rupture, Laparoscopy, Suturing

VS-22

Laparoskopik Sakrokolpopeksi

Pınar Kadiroğulları, Hüseyin Kıyak, Kerem Doğa Seçkin
İstanbul Sağlık Bilimleri Üniversitesi Kanuni Sultan Süleyman Eğitim ve Araştırma Hastanesi Kadın Hastalıkları ve Doğum Kliniği, İstanbul

AMAÇ: Çalışmamızda 20 yıl önce kadın genital prolapsusu nedeniyle vajinal histerektomi ve sistorektosel operasyonu olmuş hastada, cuff prolapsusu nedeniyle yaptığımız laparoskopik sakrokolpopeksi operasyonunu göstermeyi hedefledik.

GEREÇ VE YÖNTEM: 59 yaşında vajenden ele gelen kitle nedeniyle başvuran hastada cuff prolapsusu saptanması nedeniyle laparoskopik sakrokolpopeksi operasyonu yapıldı. Hastaya standart laparoskopi prosedürü uygulandı. Vajenin anterior ve posteriorundan periton diseke edildi. Presakral alanda promontoryum ortaya çıkarıldıktan sonra oluşturulan subperitoneal tünelden mesh uygulandı ve suture edildi.

BULGULAR: Postoperative ikinci gününde hasta şifa ile taburcu edildi. Hastanın poliklinik takiplerinde yapılan muayenede cuff -4 seviyesinde izlendi.

TARTIŞMA VE SONUÇ: Laparoskopik sakrokolpopeksi günümüzde sık uygulanmaya başlanmış olan ürojinekolojik operasyonlardandır. Başarılı bir operayon gerçekleştirmek için ureter trasesinin net izlenmesi, kulde sak aralığının ve presakral alanın net ortaya çıkarılması önemlidir. Oluşturulan subperitoneal tünelden greft retroperitoneal olarak yerleştirilmelidir. Aralıkların diseksiyonu ve meshin yerleştirilmesi videomuzdan net olarak görülmektedir.

Anahtar Kelimeler: Laparoskopi, Prolapsus, Sakrokolpopeksi

VS-23

Total Laparoskopik Histerektomi ve Bilateral Salpingooferektomi

Soner Pul, Pinar Kadiroğullari, Kerem Doğa Seçkin
İstanbul Sağlık Bilimleri Üniversitesi Kanuni Sultan Süleyman Eğitim ve Araştırma Hastanesi Kadın Hastalıkları ve Doğum Kliniği, İstanbul

AMAÇ: Çalışmamızda myoma uteri tanısı ile laparoskopik histerektomi ve bilateral salpingooferektomi yaptığımız hastanın operasyon basamaklarını göstermeyi hedefledik.

GEREÇ VE YÖNTEM: 50 yaşında anormal uterin kanaması olan hastaya myoma uteri tanısı ile laparoskopik histerektomi yapıldı. Hastanın yaşı ve öncesinde hasta ile yapılan görüşmeye istinaden over kanseri riskini ortadan kaldırmak için operasyona bilateral salpingooferektomi eklendi. Hastaya standart laparoskopi prosedürü uygulandı. Operasyon için uygun pozisyon verilmesinden sonra maniplatörün yerleştirilmesi ve portların girişi ile eş zamanlı batın içinin gösterilmesi hedeflendi. Takiben uterus basamak basamak serbestleştirlerek çıkarıldı ve suturasyon yapıldı.

BULGULAR: Postoperative ikinci gününde hasta şifa ile taburcu edildi. Hastanın poliklinik takiplerinde şikayetlerinin olmadığı izlendi.

TARTIŞMA VE SONUÇ: Histerektomi için klinik endikasyonu hala sıklıkla myoma uteri oluşturmaktadır. Yapılan operasyon şeklinin ise güncel yaklaşımlara uygun olarak total laparaskopik histerektomi yönünde hızla artığı görülmektedir. Biz de vakamızda myoma uteri endikasyonu ile yaptığımız total laparaskopik histerektominin basamaklarını göstermeyi hedefledik.

Anahtar Kelimeler: Laparoskopi, Myoma uteri, Histerektomi

VS-24

Morbid obez hastalarda Robotik cerrahi teknik ile histerektomi bilateral salpingo oferektomi

Osman Köse[1], Orhan Ünal[2], Mehmet Sühha Bostancı[1], Nermin Akdemir[1]
[1]Sakarya University Faculty of Medicine, Department of Obstetrics and Gynecology, 54054, Serdivan, Sakarya, Turkey
[2]Yeditepe üniversitesi Faculty of Medicine, Department of Obstetrics and Gynecology

İlk histerektomi vajinal yolla milattan sonra 120 yıllarında efeste yapıldı. Nadiren kadınlar hayatta kalabilmekteydi. Histerektomi anestezi, antibiyotikler ve antisepsi, kan transfüzyonları ve intravenöz tedavinin kullanımıyla daha güvenli hale geldi. 1900›lü yıllarda Johannes Pfannenstiel tarafından ortaya konan Pfannenstiel insizyon ile yapılan histerektomi dışında teknik acıdan pek fazla ilerleme olmadı. 1984›de Kiel›deki Kurt Semm›in ilk laparoskopik histerektomi uygulaması ile beraber endoskopik cerrahi hızla yayımaya başladı. Teknikte ilerlemelerle beraber tetiklenen robotik cerrahi ilk histerektomi 2005yılında gerçekleştirildi. Robotik cerahi ile miyomektomi, sakrokolpopeksi, tübal reanastomoz, basit histerektomi, radikal histerektomi, radikal trakelektomi, pelvik ve / veya para-aortik lenfadenektomi ve hatta over kanseri için debulkıng cerrahisi yapılabilmektedir. Amerika birleşik devletlerinde her yıl yaklaşık 600000histerektomi yapılmata. Robotik cerrahi ile yapılan operasyonlar giderek artmaktadır. Özellikle obez hastalarda Robotik yaklaşımın avantajları minimal kan kaybı, daha hızlı iyileşme süresi ve gerektiğinde adjuvan kemoradyoterapiye daha çabuk erişimi olan onkolojik sonuç ve prognozu desteklemektir. 1 gün civarında kısa süreli kalış süresinin, gastrointestinal sistem travması, kanama, mesane yaralanması acik cerrahi tekniğe göre daha az görülmektedir. Hastalar yoğun bakım ünitesine gereksinimleri ve çoğunlukla yara yerinde açılma ve enfeksiyon ile ilgili postoperatif komplikasyonlar nadiren görülmekte. Robotik cerrahi tekniğin dezavantajları ise özellikle öğrenme eğrisinden kaynaklanan onkolojik operasyonlarda ortaya cıkmakta evrelemenin ve çıkarılan lenf nodu sayısının yetersizliği gibi. Sonuç olarak, robotik kullanımı açık tekniklerle karşılaştırıldığında daha iyi sonuçlar vermekde.

Anahtar Kelimeler: robotik cerrahi, morbid obesite, histerektomi

VS-25

Laparoskopik Para-aortik Lenfadenektomi Benim Tekniğim

Gökhan Demirayak, Cihan Comba, Ibrahim Karaca, Mustafa Öztürk, Şakir Volkan Erdoğan, Çağlar Helvacıoğlu, Isa Aykut Özdemir
Sağlık Bilimleri Üniversitesi, İstanbul Bakırköy Dr Sadi Konuk Eğitim ve Araştırma Hastanesi

GİRİŞ-AMAÇ: Para-aortik lenfadenektomi, jinekolojik kanserli hastalar için majör bir cerrahi prosedürdür. Endometrium kanserli hastalarda bu prosedür prognozu düzeltir ve doğru evrelemeyi sağlar. Bir çalışmada para-aortik lenf modu metastazı, düşük riskli hastalarda %1 iken, orta riskli hastalarda %11,9 ve yüksek riskli hastalarda %23,8 bulunmuştur. Bu sunumda histerektomi sonrası endometrial seröz karsinom saptanan hastanın laparoskopik para-aortik lenfadenektomi videosu sunulacaktır.

OLGU: 73 yaşında G3P3 hastada postmenopozal kanama sonrası yapılan endometrial biyopsi sonucunda endometrioid endometrium kanseri saptandı. Hastaya robotik histerektomi ile birlikte bilateral salpingo-ooforektomi ve frozen inceleme yapıldı. Frozen sonucunun düşük riskli hastalık saptanması üzerine operasyona son verildi. Nihai patolojide tümör histolojisinin seröz karsinom olarak rapor edilmesi üzerine hastaya evreleme amacıyla laparoskopik pelvik+para-aortik lenfadenektomi ve omentektomi yapıldı. Para-aortik lenfadenektomi süresi 175 dakika ve tahmini kan kaybı 80 cc saptandı. Hasta postoperatif 5. gün sorunsuz taburcu edildi. Son operasyonun nihai patoloji sonucunda 21 adet pelvik ve 22 adet para-aortik lenf modu ile omentumda metastaz saptanmadı.

Anahtar Kelimeler: Endometrial kanser, laparoskopik para-aortik lenfadenektomi, laparoskopik evreleme cerrahisi, seröz karsinom

VS-26

Laparoskopik Eksternal İliak Ven Onarımı

Hüsnü Çelik[1], Gonca Coban Serbetcioğlu[2], Seda Yüksel Şimşek[1], Songül Alemdaroğlu[1]
[1]Başkent Üniversitesi Adana Dr. Turgut Noyan Araştırma
Hastanesi Kadın Hastalıkları ve Doğum Bilim Dalı,Adana
[2]Başkent Üniversitesi İzmir Zübeyde Hanım Hastanesi Kadın Hastalıkları ve Doğum Bilim Dalı,İzmir

AMAÇ: High- risk endometrium kanseri nedeni ile laparoskopik evreleme cerrahisi yapılan hastada meydana gelen intraoperatif eksternal iliak ven yaralanmasının laparoskopik yönetimi.

METHOD: Jinekolojik kanserlerde terapötik etkisi tartışmalı olsa da evrelemenin bir parçası olarak pelvik- paraaortik lenfadenektomi kullanılmaktadır. Minimal invaziv cerrahinin yaygınlaşması ile lenfadenektomi laparoskopik olarak transperitoneal veya intraperitoneal olarak uygulanmaktadır. Lenfodem, lenfokist 1 gibi sıklıkla karşılaşılan postoperatif komplikasyonlar dışında intraoperatif vaskü ler hasarlanma % 1.1 oranında 2 meydana gelebilmektedir.Vasküler yaralanmaların büyük kısmı kommon iliak damarlar seviyesi ile renal ven seviyesi arasındaki mesafede meydana gelmektedir. Fikse veya tümör ile infiltre lenf nodu, adezyonlar cerrahi prosedürü zorlaştırabilmektedir. Laparoksopik lenfadenektominin ileri düzey laparoskopi deneyimi olan ekspert cerrahlar tarafından yapılması intraoperatif hastanın yönetimini ve hatta hastayı riske atmadan laparoskopik olarak onarımını mümkün kılmaktadır. Kliniğimizde high-risk endometrium kanseri tanısı ile laparoskopik evreleme cerrahisi yapılan hastada intraoperatif sol eksternal iliak vende meydana gelen vasküler yaralanmanın laparoskopik olarak onarımı yapılmış ve postoperatif dönemde tromboz gibi herhangibir komplikasyon olmaksızın taburcu edilmiştir.

SONUÇ: Laparoskopik lenfadenektomide introperatif vasküler komplikasyonlar deneyimli, yüksek vaka volümlü merkezlerde ekspert jinekolojik onkologlar tarafından laparoskopik olarak yönetilebilmektedir.

REF:

1-A. Achouri ve ark, EJSO 39 (2013) 81-86
2-DenisQuerleu ve ark, American Journal of Obstetrics and Gynecology (2006) 195, 1287–92

Anahtar Kelimeler: laparoskopik ven onarımı,damar yaralanması,lenfadenektomi

VS-27

Laparoskopik myomektomi skar defekti (myomektosel) onarımı

Işıl Kasapoğlu, Adnan Orhan, Gürkan Uncu
Uludağ Üniversitesi, Kadın hastalıkları ve doğum Ana Bilim Dalı, Bursa

AMAÇ: Myomektomi sonrası gelişmiş poş benzeri myometrial skar defektinin (myomektosel) laparoskopik onarımının sunulması.

GİRİŞ: Uterin skar dehisensi; geçirilmiş uterin cerrahiye sekonder asemptomatik myometrial incelme veya ayrılma olarak tanımlanmaktadır. Myomektomiler sonrası nadir görülen komplikasyonlar arasında olmakla birlikte, geçirilmiş myometrial cerrahisi olan hastalarda myometrial skar hattında zayıflama ve zayıflamaya bağlı olarak da uterin skar dehisens riski artmaktadır. Sezeryan sonrası gelişen ve istmosel olarak adlandırılan spontan, uterus skar dehisenleri daha sık bildirilmekle birlikte, myomektomiler sonrası daha nadir olarak gözlenmektedir.

OLGU: Otuzsekiz yaşında, altı yıl önce laparotomi ile myomektomi öyküsü olan ve infertilite nedeni ile başvuran hastanın transvajinal ultrasonografisinde endometriumu düzensiz izlenmesi üzerine yapılan salin infüzyon sonografi sırasında; kaviteye sıvı dolumunu takiben kavitenin ileri derecede ekspansiyonu ile birlikte fundusta belirgin myometrial incelmenin izlendiği alan dikkati çekmiştir (Video 1 kısım). Takiben yapılan ofis histeroskopide fundusta geniş, çevre sağlıklı endometriumdan daha hiperpigmente olan poş benzeri myomektomi skar defekti gözlendi (Video 2 kısım). Laparoskopik cerrahi sırasında uterus fundusta çevre sağlam myometriumdan sınırları ayırt edilen, normal myometriumdan daha yumuşak defekt alanı gözlendi. Myomektomi skar defekti ve çevresindeki fibrotik granulasyon dokusu sağlam myometrial sınıra kadar eksize edildi. Defektif dokunun eksizyonunu takiben geriye kalan myometrium çift kat sütüre edilerek kapatıldı (Video 3 kısım). Perioperatif veya postoperatif komplikasyon gelişmedi. Hastanın postoperatif ikinci ayında kontrol transvajinal ultrasonografisinde onarılan alanda 18 mm sağlam myometrial doku izlendi.

SONUÇ: Nadir olarak gözlenen, myomektomi sonrası spontan uterin dehisens ve myomektomi skar defektlerinin cerrahi onarımı laparoskopi ile güvenli ve etkin olarak yapılabilir.

Anahtar Kelimeler: Myomektomi skar defekti, laparoskopi, uterin dehisens

VS-28

endometriyum kanserinde tip b2 radikal histerektomi

Hamdullah Sözen
İstanbul universitesi tıp fakultesi istanbul

Endometriyum kanserinde servikal tutulum ortalama %5-10 arasında izlenmektedir. Bu grup hastalarda uygulanan radikal histerektomi tarzı cerrahi girişim hastanın post-operatif dönemde adjuvan radyoterapi gereksinimini ortadan kaldırması açısından önem arzetmektedir. Uygulanan radikal histerektomi tipi hakkında net bir konsensus bulunmamakla beraber Queeleu-Morrow sınıflamasına göre tip B1 ile tip C2 arasında radikal histerektomi tipleri hastanın tümör boyutuna ve parametriyal invazyon miktarına göre karar verilebilir.

Kliniğimize başvuran 57 yaşında biyopsi sonucu endometrioid adenokanser grade 2 olan hastanın yapılan magnetik rezonans incelemesinde servikal stromaya uzanan 2 cm x 0.5 cm tümöral kitle lezyon izlenmiştir.Hastanın uterus ön duvarında 4x4 cm myom nüvesi izlenmiş olup hastaya tip B2 radikal histerektomi yapılmasına karar verilmiştir

Anahtar Kelimeler: Tip B2 radikal histerektomi, endometriyum kanseri, pelvik lenfadenektomi

VS-29

Ewing's sarcoma of uterus mimicking myoma uteri Laparoscopic features

Gürkan Arıkan, Payam Hacisalihoglu, Ayhan Özcan, Ayşe Kafkaslı
Yeniyüzyıl University, Gaziosmanpaşa Hospital, Department of Obstetrics and Gynecology

INTRODUCTION: Ewing's sarcoma/primitive neuroectodermal tumor (ES/PNET) is usually seen in osseous sites. Ewing's sarcoma of the uterus is extremely rare.

STUDY OBJECTIVE: To present laparoscopic, histopathological, immunohistochemical and molecular features of a Ewing sarkoma of the uterus, which was initially interpreted as myoma.
Design:Video demonstration of the laparoscopic intervention.

INTERVENTION: A 24-year-old white Caucasian woman presented with vaginal bleeding and abdominal pain. The tumor was initially interpreted as a degenerating myoma. A laparoscopy was performed, which has shown that the large tumor was extending from fundus uteri to upper vagina. During the incision of uterine serosa, the tumor capsule could not be clearly defined and the further dissection showed leakage of necrotic material into the abdomen. Frozen section histopathological examination revealed a tumor with small, hyperchromatic, uniform, round nuclei, with focal areas of pseudorosette formation. The preliminary pathological diagnosis was malignant small round cell tumor (MSRCT). A total abdominal hysterectomy with bilateral salpingo-oopherectomy (TAH/BSO), pelvic, paraaortic lymphadenectomy and an omentectomy were performed by conversion to laparotomy. The tumor was found to extend from the uterine fundus to the endocervix, even dilating the cervical canal. Histopathological, immunohistochemical and molecular features have revealed a final diagnosis of ES/PNET of the uterus, stage IIB. Detailed analyses will be issued during the video demonstration.

CONCLUSION: Frozen section during laparoscopy is of utmost importance in complicated cases. ES/PNET confined to uterus and cervix is an extremely rare entity. With early diagnosis and appropriate treatment, ES/PNET of the uterus can be a potentially curable disease. However, owing to overlapping clinical and histopathological features, the diagnosis poses a challenge to oncologists and pathologists.

Keywords: Ewing's sarcoma, myoma uteri, laparoscopy

VS-30 [Laparoskopi]

Erken evre endometrium adeno kanserde laparoskopik histerektomi ve pelvik lenf nodu diseksiyonu

Yusuf Çakmak, Tufan Öge, Ömer Tarik Yalçin
Eskisehir Osmangazi Üniversitesi Kadin Hastaliklari ve Dogum Anabilim Dali Eskisehir

Endometrium kanseri gelişmekte olan ülkelerde jinekoloik kanserler arasinda önemli bir yer tutmaktadır.Çogunlugu erken evrede bulgu veren endometrium kanserlerinin tedavisinde laparoskopik cerrahi tedavi güvenle kullanılabilmektedir.Bu videoda erken evre endometrium kanseri nedeniyle Eskisehir Osmangazi Üniversitesi Kadin Hastaliklari ve Doğum Anabilim Dali Onkoloji birimince total laparoskopik histerektomi ve pelvik lenf nodu diseksiyonu yapilmis bir hastamizin görüntülerini paylaşmak istedik.

Anahtar Kelimeler: endometrium kanseri,laparoskopi,pelvik lenf nodu diseksiyonu

VS-31

A novel approach for hysterectomy in patients with severe adhesions. Retrograde and subserous laparoscopic technique

Gürkan Arıkan, Payam Hacisalihoglu, Ayşe Kafkaslı
Yeniyüzyıl University, Gaziosmanpaşa Hospital, Department of Obstetrics and Gynecology

INTRODUCTION: Severe adhesions and endometriosis can distort anatomy and cause increased risk of injuries to adjusting organs and cause technical challenges during laparoscopic hysterectomies. The retrograde and retroperitoneal technique we described, overcomes these obstacles, resulting a well-mobilized uterus and leads to reduced blood loss. A subserous uterine cleavage may allow a safe adhesiolysis in cases of severe adhesions between the bowels and the uterus.

STUDY OBJECTIVE: To present the technique of retrograde and retroperitoneal dissection and subserousal cleavage during hysterectomy
Design: Surgical video article.

PATIENT AND METHODS: A 43-year-old woman was referred to our clinic due to strong pain and bowel dysfunction. She had three previous surgeries due to endometriozis, and last intervention was a failed attempt of abdominal hysterectomy three weeks prior to our surgery. We performed a laparoscopic total hysterectomy and left adnexectomy. The hysterectomy was complicated by deep endometriozis, fixating uterus and severe adhesions between bowel and fundus uteri. Therefore we changed the procedure intraoperatively and dissected retroperitoneal areas by an anterior approach. Laterly we ligated uterine arteries, desiccated and cut the uterosacral ligaments and deep parametrian tissues on both sides using bipolar diathermy (LigaSure™ 5 mm Blunt Type Covidien). As the uterus was comfortably mobilized and its blood circulation ceased, we performed further adhesiolysis by choosing a subserous cleavage in the area of uterine fundus, which enabled us to avoid bowel injuries. No complication was occurred during further steps as well as the postoperative period. The patient was discharged on second postoperative day.

CONCLUSION: Retrograde and retroperitoneal technique for laparoscopic total hysterectomy in selected patients is a safe and effective procedure. In patients with severe adhesions, a subserous cleavage may help to avoid bowel injuries.

Keywords: Endometriosis, laparoscopic hysterectomy, retrograde hysterectomy, subserous cleavage, adhesiolysis

VS-32

Laparoskopik lateral vajinal cuff suspansiyonu

Emin Erhan Dönmez, Alper Türkoğlu, Eyüpcan Kardaş, Hasan Süt, Sevcan Arzu Arınkan, Nurettin Aka
Sağlık Bilimleri Üniversitesi, Haydarpaşa Numune Eğitim ve Araştırma Hastanesi Kadın Doğum Kliniği, İstanbul

AMAÇ: Pelvik Organ Prolapsusu (POP) tedavisinde altın standart olan abdominal sakrokolpopeksi yerine laparoskopik lateral cuff suspansiyonu tekniğinin kullanılabileceğini video eşliğinde sunmayı amaçladık.

OLGU: 75 yaşında, 15 yıl önce POP nedeniyle vajinal histerektomi öyküsü olan evre 3 cuff prolapsusu saptanan olguya laparoskopik vajinal cuff süspansiyonu endikasyonu verildi.Ring forceps ucuna yerleştirilen bir tampon yardımıyla vajen cuffı eleve edildi.Harmonik yardımıyla cuff üzerindeki periton açıldı.Mesane diseke edildi.Mesh için yaklaşık 4*6 cm lik alan oluşturuldu. Polypropylene mesh (16*20 cm) ile merkezi 4*6 cm ve kolları 2*16 cm olan T şeklinde mesh hazırlanarak batın içine atıldı.Merkez kısım ethibond 2.0 sütür ile 6 noktadan hazırlanmış olan alana tespit edildi.Bilateral spina iliaca anterior süperiorun 4 cm posterioru, iliac crestin 2 cm yukarısından cilde 3 mm insizyon açılarak laparoskopik grasper yardımıyla round ligamentin lateral peritona birleşim yerlerine kadar retroperitoneal tünel açıldı.Peritoneal kaviteye girilerek T- şekilli mesh'in kollarından tutularak batın dışına alındı.Mesh gergisiz ve smetrik olarak ciltaltına tespit edildi.Periton 3.0 vikryl sütür ile continue kapatıldı.

TARTIŞMA: Bir kadının yaşamı boyunca prolapsus veya inkontinans nedeni ile cerrahi geçirme riski %11-19 arasında bulunmuştur.Literatürde POP tedavisi için abdominal sakrokolpopeksi altın standart yöntem olarak kabul görmüştür.Laparoskopik lateral vajinal cuff süspansiyonu son zamanlarda yaygınlaşan bir POP tedavi yöntemidir ve çalışmalarda hasta memnuniyeti %92.3, anatomik başarı oranı ise 1 yıl sonra %91.6 olarak bulunmuştur.245 olguluk bir çalışmada mesh erozyonu %1.2 ve ortalama operasyon süresi 180 dk (90-300 dk) saptanmıştır.417 olgudan oluşan bir seride ise laparatomiye dönüş olmamıştır ve nüks cerrahi gereksinimi %7.3 olarak bulunmuştur.

SONUÇ: Morbiditesi yüksek hastalarda lateral cuff süspansiyonu alternatif bir yöntem olarak POP tedavisinde tercih edilebilir.

Anahtar Kelimeler: prolapsus, cuff,suspansiyon

VS-33

Sezaryen skar defektinin laparoskopik onarımı: video olgu sunumu

Nadiye Koroglu, Berna Aslan Çetin
Sağlık Bilimleri Üniversitesi Kanuni Sultan Süleyman Eğitim ve Araştırma Hastanesi

AMAÇ: Sezaryen skar alanında görülen istmoselin laparoskopik olarak tedavisini tanımladık

VAKA: 23 yaşında, daha önce 1 sezaryeni olan hasta adet sonrası lekelenme şikayeti ile polikliniğimize başvurdu. Yapılan transvajinal ultrasonografisinde sezaryen skar alanında 30x10 mm lik bir defekt saptandı, defektin üzerindeki myometrial doku kalınlığı 2 mm idi. Ofis histeroskopide isthmik alanda geniş bir kese-gibi defekt alanı izlendi. Hastaya laparoskopik olarak istmosel ekzisyonu ve myometrial onarım ameliyatı yapıldı.
Mesane sezaryen skar alanından mobilize edildi. Geniş istmosel defekti olduğundan bu hastanın defekti laparoskopik olarak görüldü ve soğuk makas kullanılarak defekt çıkarıldı. Tüm defekt kanlı, sağlıklı myometrium dokusu görülene kadar çıkarıldı. Kaviteye 3 nolu küret yerleştirilerek servikal kanal ve uterin kavite arasındaki devamlılık sağlandı. Myometrial onarım 0 vicryl sütürlerle tek kat aralıklı olarak kapatıldı. Son olarak mesane peritonu 2/0 sütürlerle sürekli olarak kapatıldı. Operasyon süresi 60 dk idi. Hasta postoperatif 1.günde taburcu edildi ve 1 hafta sonraki kontrolünde transvajinal ultrasonografide defekt alanı izlenmedi.

SONUÇ: Özellikle residual myometrial dokusu aşırı incelmiş ve büyük sezaryen skar defekti olan semptomatik veya gebelik planlayan olgularda skar defektinin laparoskopik olarak onarımı tercih edilecek tedavi yöntemlerinden biridir.

Anahtar Kelimeler: istmosel, sezaryen skar defekti, laparoskopi

VS-34

Laparoskopik Sakrokolpopeksi Sonrası Dehise Mesh Revizyonu

Gonca Coban Serbetcioglu[1], Songül Alemdaroğlu[2], Seda Yüksel Şimşek[2], Hüsnü Çelik[2]
[1]Başkent Üniversitesi İzmir Zübeyde Hanım Hastanesi Kadın Hastalıkları ve Doğum Bilim Dalı,İzmir
[2]Başkent Üniversitesi Adana Dr. Turgut Noyan Araştırma Hastanesi Kadın Hastalıkları ve Doğum Bilim Dalı,Adana

AMAÇ: Laparoskopik sakrokopopeksi öyküsü sonrası nüks apikal polapsuslu vakada dehise eski meshin revizyonu

OLGU: 69 yaşında, multipar, BMI: 44.1 kg/m2 olan 3 yıl önce total uterin prolapsus nedeni ile kliniğimizde laparoksopik histerektomi ve sakrokolpopeksi uygulanmış olan hasta nüks prolapsus nedeniyle başvurmuş ve muayenede meshin dehise olduğu, POP-Q ya göre stage 4 apikal prolapsus saptanmıştır. Hastaya laparoskopik sakrokolpopeksi revizyonu yapılmış. Eski prolen meshin tamamen peritonize olduğuintraoperatif olarak değerlendirilmiş ve mesh erezyon riskini azaltmak için mesh serbestleştirilerek revize edilmiştir. Hasta postop 6. Ayda POP-Q stage 1 olarak takip edilmektedir.
Pelvik organ prolapsusunda en etkin cerrahi yöntem olan sakrolpopeksi1, laparoskopik/robotik yöntemler ile yaygın olarak uygulanmaktadır. Uygulanan vaka sayısı, hastaların takip süreleri arttıkça intraoperatif komplikasyonlardan olan çekinceler geç dönem komplikasyonlara doğru yer değiştirmiştir. En sık gözlenen komplikasyon mesh erozyonu olmakla birlikte posterior kompartman defektinde anatomik başarısının daha düşük olduğuna dair veriler de yayınlanmıştır.2

SONUÇ: Yeri değişmiş bir meshin tamamen dokulardan ayrıştırılarak çıkarılması komplikasyon riskini artıran bir yöntemdir. Tamamen hastanın kendi dokuları ile kaplanmış olması hala prolen meshin boyut ve doku yapısını bozulmamış olması şartı ile tekrar güvenle kullanılabilir.

REF:
1- Maher C. Ve ark. Cochrane Database Syst Rev. 2010;4:
2- M. Kudous ve ark, Tunis Med. 2016 Feb;94(2):128-34

Anahtar Kelimeler: laparoskopik sakrokolpopeksi, mesh komplikasyonları, revizyon

VS-35

Laparoskopik Sakrouterin Ligament Plikasyonu

Seda Yüksel Şimşek[1], Songul Alemdaroğlu[1], Gonca Çoban[2], Hakan Kalaycı[1], Şafak Yılmaz Baran[1], Hüsnü Çelik[1]
[1]Başkent Üniversitesi Adana Dr Turgut Noyan Uygulama ve Araştırma Hastanesi, Kadın hastalıkları ve Doğum ABD, Adana
[2]Başkent Üniversitesi İzmir Zübeyde Hanım Uygulama Hastanesi, Kadın Hastalıkları ve Doğum ABD, İzmir

Uterin prolapsus olgusunda laparoskopik histerektomi sonrası sakrouterin ligamentin plikasyonu video sunumudur.

Anahtar Kelimeler: sakrouterin ligament plikasyonu, uterin prolapsus, vajen kaf prolapsus

VS-36

Total Laparoskopik Histerektomi' de alternatif manipülasyon yöntemi

Ulaş Fidan, Ramazan Erda Pay, Mustafa Ulubay, Seyit Temel Ceyhan
Sağlık Bilimleri Üniversitesi, Gülhane Tıp Fakültesi, Kadın Hastalıkları ve Doğum AD.

Bilindiği üzere en sık uygulanan jinekolojik operasyonlardan olan histerektomi işlemi günümüz şartlarında artık daha minimal invaziv yöntemlerle yapılmaktadır. Sunacağımız bu vakamızda hastamız 47 yaşında 3 normal doğum öyküsü olup ek komorbid hastalığı yoktur geçirilmiş cerrahisi bulunmamaktadır.Kanama düzensizliği ve artışı şikayeti ile müracaat etmiş, anormal uterin kanama tanısıyla tetkikleri planlanmıştır. Yapılan kontrol TVUS de uterus anterior ve posteriorda intramural yaklaşık 3 cm lik myom nüvesi ve sağ ovaryan yaklaşık 5 cm lik kist izlenmiştir. Yapılan smear ve end bx maliginite yönünden negatif raporlanmış olup hastanın yapılan kontrol hemogramında hb 8.2 g/dl Htc: 26 izlenmiştir. Hastada semptom veren anemiye sekonder dispne şikayetlerleri mevcudiyeti nedeniyle de Hastaya preoperatif 2 ünite ES transfüzyonu sonrası histerektomi kararı verilmiştir. Hastaya Total Laparoskopik Histerektomi + Bilateral Salpingooferektomi operasyonu başarıyla uygulanmıştır. Hastamız Postoperatif 2. günde şifayla taburcu edilmiştir. Vakamız sırasında 'benim tekniğim' adlı sunumlara katılımımızda Sağlık Bilimleri Üniversitesi Gülhane Tıp Fakültesi Kadın Hastalıkları ve Doğum kliniği olarak genel yaklaşımlarımızın bir derlemesini sunduk.Videomuzda da belirttiğimiz üzere öncelikle uterin manipulasyonu sağlıyoruz ki bunu servikal suturla da stabilizasyonu sağlıyoruz.Batına girişte veressle giriş tekniği uygulamaktayız ve özellikle histerektomi gibi vakalarda mümkünse supraumblikal giriş kullanıp daha panaromik görüntüleme sağlıyoruz.Sonrasında Öncelikle Histerektomi işlemi uyguluyoruz tuba ve over alınmasını kısmını sona bırakıyoruz bundaki amacımızda pelvik yan duvar üreter vb yapılara zarar riskinden kaçınmak, tuba ve overin cerrahi görüntü içine girerek görüntü sahasını kapatmasından kaçınmak. Diğer husus ise cuff seviyesinde uterusu ayırma işlemi sırasında posteior kolpotomi sonrası manipulatörün 180 '' rotasyonu ile mesane hasarını minimalize ederek işlemimizi tamamlıyoruz.

Anahtar Kelimeler: Laparoskopik Histerektomi, Uterin manipulasyon, Supraumblikal Trokar Girişi

VS-37

Mükerrer sezaryenli olguda güvenli mesane disseksiyonu

Sertan Aksu
Avicenna Hastanesi, Jinekoloji, İstanbul

Geçirilmiş sezaryeni olan olgularda yapılan laparoskopik histerektomi vakalarında mesane disseksiyonu operasyonun zor basamaklarından olabilmektedir. Bu video güvenli mesane disseksiyonu için gerekli bazı teknik püf noktalarını göstermektedir.

Anahtar Kelimeler: mesane disseksiyonu, mükerrer sezaryen, laparoskopik histerektomi

VS-38

Tubaovarian Abselerde Minimal İnvaziv Yaklaşım: Etlik Zübeyde Hanım Deneyimi

Şadıman Kıykaç Altınbaş, Ömer Lütfi Tapısız, Fulya Kayıkçıoğlu, Özlem Moraloğlu Tekin
Sağlık Bilimleri Üniversitesi, Etlik Zübeyde Hanım Sağlık Uygulama ve Araştırma Merkezi, Kadın Hastalıkları ve Doğum, Ankara

Pelvik inflamatuvar hastalık (PİH) endometrit, salpenjit, tubaovaryan abse (TOA), pelvik peritonit ve bunların değişen kombinasyonları dahil olmak üzere, kadın üst genital traktusunun enflamatuvar hastalıklarını içeren bir spektrumdur.
Tubaovaryan abseler ise çoğunlukla üreme çağındaki kadınlarda üst genital traktus enfeksiyonlarının yeterince ve zamanında tedavi edilmemesi sonucunda meydana gelen, aerobik ve anaerobik bakterilerin eşlik ettiği polimikrobiyal enfeksiyonlardır.
TOA hayatı tehdit eden ciddi bir durumdur, agresif medikal ve/veya cerrahi tedavi gerektirir. PİH'ın TOA'ya ilerleme sürecinde hangi progresyon mekanizmalarının rol oynadığı net değildir, patojenin virülansı, hostun immünitesi, eşlik eden komorbiditeler etkileyen faktörler olabilir. Tedavi modaliteleri geniş spektrumlu antibiyotikler, minimal invaziv drenaj işlemleri, invaziv cerrahi veya bahsedilen modalitelerin kombinasyonunu içerebilmektedir. Geniş spektrumlu antibiyotiklerin tek başına kullanımı %34-87.5 hastada başarılı olmaktadır; boyut arttıkça başarı şansı azalmaktadır. Küçük/orta boyutlu TOA'larda sadece antibiyotik tedavisi yeterli olabilirken, medikal tedaviye yeterli yanıt alınamayan olgular ile rekürrens izlenen ya da definitif tedavi istemi olan olgularda cerrahi tedavi ön plana geçmektedir. Önceleri, TOA tedavisinde laparotomi ön plandayken, günümüzde cerrahi tedavinin amacı mümkün olan en minimal invaziv yaklaşım olmalıdır. Burada, hastanemiz Jinekoloji Kliniği'nde yaygın şekilde uygulanmakta olan, TOA'lara minimal invaziv yaklaşım ve klinik deneyimlerimizin sunumu planlanmıştır.

Anahtar Kelimeler: Tubaovarian abse, laparoskopi, minimal invaziv cerrahi

VS-39 [Laparoskopi]

Vaginally-Assisted Laparoscopic Sacrohysteropexy via Retroperitoneal Tunneling Combined with the Manchester-Fothergill Operation

Ali Rıza Doğan, Şadıman Kıykaç Altınbaş, Ömer Lütfi Tapısız
Department of Obstetrics and Gynecology, University of Health Sciences, Etlik Zubeyde Hanim Women's Health Training and Research Hospital, Ankara, TURKEY.

Pelvic organ prolapse is a highly prevalent condition, as the lifetime risk of having an operation for prolapse may be 11%. In women, who want to retain their reproductive capacity or want to keep their uterus as the main characteristic of gender identity, uterine conservation can be offered. A variety of surgical techniques including vaginal, abdominal, and laparoscopic (conventional or robotic) approaches could be used for management. Laparoscopic sacrohysteropexy (LSH) provides the potential to combine the success rates of an abdominal approach with the superiorities of the minimally invasive surgery. However, LSH requires high levels of laparoscopic operative skills and experience and associated with longer operative times. In the light of these data, we designed our new technique "Vaginally-assisted laparoscopic sacrohysteropexy" with the aim of facilitating the procedure and reducing operation time, and recently we presented our technique.

The Manchester-Fothergill operation consists of an anterior colporrhaphy, shortening of the cardinal and sacrouterine ligaments and in some cases amputation of the cervix and/or a posterior colpoperineorrhaphy.
In this case, an easier, faster modified technique of "Vaginally-Assisted Laparoscopic Sacrohysteropexy combined with Manchester-Fothergill operation" in a young, 35-year-old woman with desire of uterine preservation was presented. On preoperative clinical assessment, according to the Pelvic Organ Prolapse Quantification System, stage 3 uterine prolapse with cervical elongation was identified.
Vaginally-Assisted Laparoscopic Sacrohysteropexy via retroperitoneal tunneling combining with Manchester-Fothergill operation with their highly-approved advantages may be an effective option for women with uterine prolapse and cervical elongation who desire uterine preservation.

Keywords: Vaginally assisted laparoscopic sacrohysteropexy, Manchester-Fothergill operation, laparoscopy, retroperitoneal tunneling

VS-40

19 cm intraligamenter-servikal miyomun laparoskopiyle tedavisi

Cengiz Andan, Şerif Aksin, Hasip Karabat
Sağlık bilimleri üniversitesi gazi yaşargil eğitim araştırma hastanesi kadın doğum kliniği, diyarbakır

AMAÇ: Laparoskopinin zor yerleşimli ve çok büyük miyomlarda bile işlevsel olduğunu göstermek. Miyomun batın dışına alınması için morselasyona ihtiyaç olmadığını kuldotominin daha pratik ve güvenli olduğunu göstermek.

YÖNTEM: 1 adet kamera portu ve 3 adet 5'lik port ile ipsilateral olarak operasyon gerçekleştirildi. Miyom sağ parametriumu tamamen doldurmuş, servikse uzanım gösteriyor ve douglası dolduruyordu. Uterusu sola dogru deplase etmişti. Herhangi bir kanama azaltıcı yöntem kullanılmadankoter, tek dişli ve aspiratör yardımıyla miyom enükle edildi. Oluşan defekt no:1 vicryl ile kapatıldı. Vajenden itilen tamponla kuldotomi yapıldı. Miyom bu yolla bütün olarak batın dışına alındı. Açılan insizyon vaginal yolla onarıldı. Herhangi bir komplikasyon gelişmedi. Tahmini kan kaybı 200 cc olarak değerlendirildi. Operasyon 90 dk sürdü. Çıkarılan miyom 19x9x6 cm boyutlarında ve 670 gr ağırlığındaydı.

BULGULAR: 39 yaşında G4Y4 olan hastanın menometroraji ve kasık ağrısı şikayetleri vardı. Preop usg de serviksten başlayıp uterus sağına uzanan multilobüle geniş bir miyom izlendi. Operasyona alınan hastanın operasyon öncesi ve sonrası Hgb değeri 11 den 9 a geriledi. Kan transfüzyonu yapılmadı. Dreninden 150 cc serohemorajik mayi gelen hasta postop 1. günde taburcu edildi. Patoloji sonucu leiyomiyomdu.

SONUÇ: Laparoskopinin, intraligamenter-servikal yerleşimli dev miyomlar için bile uygulanabilir ve güvenli bir cerrahi seçenek olduğunu düşünüyoruz. Miyomun batın dışına alınmasında morselasyona göre daha ucuz, daha kozmetik ve daha hızlı bir yöntem olan kuldotomiyi öneriyoruz.

Anahtar Kelimeler: miyom, intraligamenter, doku ekstraksiyonu, kuldotomi

VS-41

Total vaginal natural orifice transluminal endoscopic surgery(NOTES) hysterectomy and salpingo-oophorectomy

Cihan Kaya, Ismail Alay, Hüseyin Cengiz, Murat Ekin, Levent Yaşar
University of Health Sciences, Bakirkoy Dr Sadi Konuk Training and Research Hospital, Department of Obstetrics and Gynecology

OBJECTIVES: We aimed to declare our initial experience TVNOTES hysterectomy.

METHOD: 62 years old post menopausal woman, G2P2, presented with pelvic pain.She had umbilical hernia operation in her medical history. The cervix was atrophic and no decensus of the pelvic structures was observed. There was a 70x50 mm bilobulated left adnexal mass and an endometrial polyp in her ultrasonographic exam. Ca125 was 23 IU/ml. We decided to perform a TVNOTES Hysterectomy and adnexectomy after inormed consent of the patient. The patient was laid dorsal litotomy position under general anesthesia. A self constructed glow port with a wound retractor was inserted into the vagina and CO2 insuflation obtained. A 10-mm rigid zero-degree telescope was then inserted for optic imaging. A cervical circumcision was performed by using a monopolar hook. The vaginal mucosa and the bladder were pushed up along the uterine cervical fascia using a small surgical gause to create anterior colpotomy. The same dissection procedure was performed for achieving posterior peritoneum till opening the pouche of Douglas. A disposable conventional laparoscopic grasping forceps and a tissue sealer was used. After exploration of the abdominal cavity and pelvic organs, both sacro-uterine ligaments were sealed and transsected using tissue sealer. This procedure was repeated for the parametrium, both uterine arteries, ovarian ligaments, and fallopian tube. Both infundibulopelvic ligaments were sealed and transected. The vaginal opening was closed by using a Vicryl-1 suture.The total duration of hte surgery was 90 minutes and surgery was completed with no complication. The patient was discharged on her postoperative 1 st day.

CONCLUSION: Although these findings are from our initial experience, we believe feasibility of this procedure for postmenopausal or nulliparous women with non descented uterus with better cosmetic outcomes and shorter hospital stay and recovery periods.

Keywords: hysterectomy, laparoscopy, natural orifice transluminal endoscopic surgery

VS-42

TransVaginal Endoskopi ve İnfertilite Pratiğinde Kullanımı

Yagmur Minareci[1], Bekir Yasa[2]
[1]İstanbul Üniversitesi İstanbul Tıp Fakültesi Kadın Hastalıkları ve Doğum Ana Bilim Dalı, Jinekolojik Onkoloji Bilim Dalı, İstanbul
[2]Özel Medigüven Hastanesi, Genel Cerrahi Kliniği, Manisa

Transvajinal endoskopi(TVE) infertilite hastalarının değerlendirilmesinde histeroskopi ile kullanılan ve iki aşamalı olarak hem uterin kavitenin (histeroskopi ile), hem de pelvik peritoneal kavitenin değerlendirilmesine olanak veren bir teknikdir. TVE'nin, histeroskopi ile kombine edilmesiyle, endometrial kavitenin değerlendirilmesine ek olarak; overler, tuba ve fimbrial uçlar, pelvik periton ve uterusun arka duvarı direkt gözlem altında incelenebilmekte, fimbrioskopi ve metilen mavisi ile kromopertübasyon yapılabilmektedir.

Klinik kullanıma ilk olarak, Stephan Gordts tarafından sokulan TVE; uygulaması kolay, hızlı yapılabilen ve bir çok hastada uygulanabilir bir işlemdir. Hasta litotomi pozisyonuna alınır, sedo-analjezi altında uygun vaginal temizlik sonrası steril olarak örtülür ve diagnostik histeroskopiyi takiben, vagene uygun spekülum takılır. Ardından bir pediatrik Foley kateter (6-8 Fr) over pensi yardımı ile serviksten içeriye ilerletilerek uterin kaviteye yerleştirilir (kromopertübasyon için) ve balonu yaklaşık 3-4 ml serum fizyolojik ile şişirilir ve son olarak hafifçe traksiyona alınarak hasta üzerindeki steril örtülere klemplenir. Serviksin posterior dudağı bir over pensi ile tutulur ve yukarı doğru hafifçe kaldırılarak posterior forniksin görülmesi sağlanır. Serviks- posterior forniks bileşkesinin yarım santimetre aşağısına, koter ile yarım santimetrelik lineer kesi yapılır, ardından 5 mm'lik (bariatrik cerrahide kullanılan) uzun bir trokar ile bu noktadan pelvik kaviteye girilir. İçeriye öncelikle, 4 mm'lik histeroskop ile girilir, herhangi bir yaralanma olmadığı direkt gözlemle teyit edildikten sonra, önceden 37 dereceye ısıtılmış 500 cc kristaloid, 5 mm'lik trokar vasıtası ile içeriye verilir ve işlem boyunca da infüzyon devam ettirilir. Pelvis içerisindeki histeroskop'un manipule edilmesi ile over-tubalar ve douglas görüntülenerek incelenir. Tubal tıkanıklık varlığı, metilen mavisi ile değerlendirilir.

TVE yaptımız üç hasta bu video'da sunulmuştur.

Anahtar Kelimeler: Transvaginal Endoskopi, TVE, Minimal İnvazif Cerrahi, İnfertilite

VS-43

Laparoskopik Batına Giriş Tekniklerinde Alternatif Mc Burney Noktası

Nilüfer Akgün[1], Doğan Vatansever[1], Selim Mısırlıoğlu[1], Bülent Urman[2], Çağatay Taşkıran[2]
[1]VKV Koc üniversitesi Hastanesi
[2]VKV Amerikan Hastanesi

AMAÇ: Batına giriş yerlerinden en sık, cilt ve periton arası mesafenin en kısa olmasından dolayı, umblikal giriş tercih edilmektedir. Hastanın preumblikal adezyon olduğu bilinmesi veya şüphelenilmesi durumunda, umblikal hernisi varsa ve umblikustan üç kez insuflasyon denemesine rağmen başarılı olunamıyorsa, sol üst kadrandan (Palmer noktası) giriş düşünülmelidir. Ayrıca Lee Huang noktası, transuterin giriş ve trans cul de sac noktası da batına giriş yeri için alternatif yerlerdir. Bu raporda geçirilmiş adezyonlara bağlı Palmer noktasının yanı sıra Mc Burney noktasından giriş tekniğinin sunulması amaçlanmıştır.

OLGU: 36 yaşında gravida 1 parite 1 hasta sağ kasık ağrısı şikayeti ile başvurdu. Hasta daha öncesinde splenektomi,sezaryen, servikal ve lumber herni operasyonları geçirmişti. Yapılan fizik muayenede sağ adneksiyel hassasiyet ve sağ adneksial dolgunluk saptandı. Hastaya yapılan pelvik manyetik rezonans görüntülemede sağ overde 30*30 mm solid komponenti olan kitlesel lezyon (over ca ?) saptandı. Hastaya Hasson tekniği ile Mc Burney noktasından girilerek laparoskopik sağ salpingooferektomi uygulandı. Komplikasyon gözlenmedi.

SONUÇ: Laparoskopik cerrahide artmış morbidite ve mortalitenin en önemli nedeni komplikasyonların erken farkedilmemesi ve erken müdahale edilmemesidir. Laparoskopik jinekolojik komplikasyonların % 50 ' sinden fazlası giriş tekniği kaynaklıdır ve en sık barsak ve major damar yaralanmaları gözlenir. Batına girişe bağlı komplikasyonların sıklığının azaltılması amacıyla birçok farkli giriş tekniği ve giriş yeri geliştirilmiştir. Sekonder cerrahilerde umblikusda adezyon oluşumu oranı midline laparatomi geçirmiş hastalarda ortalama % 50 kadardır. Adezyonların beklenildiği durumda Palmer noktası ve açık giriş tekniği (Hasson tekniği) denenebilir. Geçirilmiş operasyonlara bağlı adezyonlarda özellikle midline insizyonlarda Palmer noktası yanısıra Mc Burney noktası da bir alternatif olarak düşünülebilir.

Anahtar Kelimeler: Laparoskopik giriş teknik, Mc Burney noktası, Palmer noktası

VS-44

Endoskopik lateral ovaryen transpozisyon tekniği

Can Ozan Ulusoy, Duygu Altın, Yavuz Emre Şükür, Salih Taşkın, Bülent Berker, Uğur Fırat Ortaç
Ankara Üniversitesi, Kadın Hastalıkları ve Doğum Ana Bilim Dalı, Ankara

GİRİŞ: Çeşitli jinekolojik ve jinekolojik olmayan kanserlerin tedavisi her zaman cerrahi ve/veya kemoterapi ile sağlananamakla beraber radyoterapi modelitelerinin olduğu yaklaşımlar mevcuttur. Ek olarak reprodüktif çağdaki kadınlarda gerek fertiltenin korunması gerekse erken menapozun önlenmesi açısından over dokusunun korunması önem arz etmektedir. Oositlerin radyasyon hasarına sensitif oluşu sebebiyle over dokusunun radyasyon alanından çıkarılması reprodüktif çağdaki kadınlarda kontrendikasyon yok ise gereklidir.Ovaryen transpozisyon için çeşitli teknikler mevcut olup ve bu teknikler laparoskopik, laparotomik, robotik olarak icra edilebilmektedirler.

VAKA: 32 yaşında kondroid ve yuvarlak hücreli alanlardan oluşan malign mezenşimal tümörü olan ve 37 yaşında serviks kanseri sebebiyle kliniğimize başvuran,radyoterapi planlanmakta olan hastalarımız için sırasıyla laparoskopik ve robotik ovaryen transpozisyon planlanmış olup operasyonları gerçekleştirilmiştir. Postoperatif dönemde komplikasyon gelişmeyen hastalarımız şifa ile taburcu edilmişlerdir.

SONUÇ: Ovaryen transpozisyon planlanırken hangi tekniklerin kullanılması gerektiği ve bu tekniklerin laparoskopik, robotik, laparotomik mi gerçekleştirileceği bu süreçte önem arz etmektedir.Kliniğimizde yapılmış laparoskopik ve robotik iki ovaryen transpozisyon vakası videolar ile tartışılacaktır.

Anahtar Kelimeler: lateral ovaryen transpozisyon, robotik cerrahi, laparoskopik cerrahi

VS-45

Bladder endometriosis; a video presentation of laparoscopic removal of the lesion

Savas Gundogan, Ozguc Takmaz, Esra Ozbasli, Suat Dede, Mete Gungor
Acibadem MAA University, Department of Obstetrics and Gynecology

OBJECTIVE: To describe laparoscopic management of endometriosis lesion involved the trigone of the urinary bladder.

BACKGROUND: Incidence of urinary tract endometriosis is about 1%. Bladder is the most common involved localization. Frequency, burning sensation, dysuria and hematuria are the most common symptoms in bladder endometriosis (BE), especially during menstrual period. Most of the patients have the diagnosis during assessment for infertility or deep infiltrating endometriosis. Ultrasonography and cystoscopy can be used for the diagnosis of BE. Histological diagnose is important for the differential diagnosis, especially bladder carcinoma. Although no standardized treatment has been revealed for BE, surgical removal of the lesion is one of the most preferred.

SETTING: Acibadem MAA University Maslak Hospital- Department of Obstetrics and Gynecology

DESIGN: Video demonstration of the laparoscopic removal of a bladder endometriosis lesion. The patient was 36 year old, complaining severe dysuria during menstrual period. Pelvic examination and ultrasonography revealed sacro-uterine nodule and BE. After diagnostic cystoscopy, laparoscopic complete resection of the endometriosis lesion of the bladder and the other deep infiltrating nodules was performed. Bladder was closed with barbed suture. Then, control cystoscopy was performed for the assessment of trigone of the bladder and excision borders. Bladder catheter was removed 7 days after the surgery. All cyclic urinary symptoms were resolved in post-operative period.

CONCLUSION: Laparoscopic removal of bladder endometriosis is feasible and lead good results in patients who are diagnosed bladder endometriosis.

Keywords: bladder endometriosis, laparoscopy, cystoscopy

VS-46

Laparoskopik Radikal Parametrektomi ve Pelvik Lenfadenektomi

Hasan Turan, Ilker Kahramanoğlu, Abdullah Serdar Açıkgöz, Başak Özge Kayan, Mehmet Macit Arvas, Tevfik Tugan Beşe, Fuat Demirkıran
İstanbul Üniversitesi, Cerrahpaşa Tıp Fakültesi, Jinekolojik Onkoloji Bilim Dalı,İstanbul,Türkiye

Laparoskopik radikal parametrektomi,basit histerektomi uygulanmış ve final patoloji raporunda servikal kanser tanısı almış olgularda uygulanabilecek bir tedavi seçeneğidir.

Punch biyopsi sonucunun CIN III olması üzerine dış merkezde basit histerektomi uygulanan 46 yaşındaki kadın hasta,final patoloji raporunun skuamöz hücreli serviks kanseri gelmesi üzerine kliniğimize refere edildi. Final patoloji raporunda lenfovasküler alan invazyonu mevcuttu ve tümor çapı 33 mm idi. Bimanuel vajinal ve rektal muayenede özellik saptanmadı.Yapılan PET-CT incelemede metastaz lehine bulgu saptanmadı. Bu bulgularla hastaya laparoskopik radikal parametrektomi ve pelvik lenfadenektomi önerildi.
Hasta alçak litotomi pozisyonuda bacak nötral pozisyonda olacak şekilde ameliyat masasına alındı. 4 adet trokar girişi yapıldı: bir adet 10 mm umblikusun yaklaşık 2 cm üzerinden, iki adet 5 mm paramedian bölgelere ve bir adet 10 mm orta hatta suprapubik gölgeye yerleştirildi. Trokar girişlerinden sonar ilk basamak olarak batın içi adhezyonlar giderildi ve infundibulopelvik ligamentler kesildi.Paravezikal ve pararektal boşluklar oluşturuldu.Uterin arterler orjin aldıkları yerden kesildi.Ardından üreterler mesane giriş yerine kadar disseke edildi,vezikovajinal mesafe oluşturuldu. Diseksiyon üst 1/3 vajinaya kadar ilerletildi.Ventral ve dorsal parametrial dokular kesildi. Yaklaşık 2-3 cm lik vajinal doku çıkartılacak şekilde kolpotomi insizyonu yapıldı ve piyes dışarıya alındı.Son olarak bilateral pelvik lenfadenektomi yapılarak operasyon sonlandırıldı.

Özet olarak;laparoskopik radikal parametrektomi seçilmiş hastalarda güvenle uygulanabilecek bir tedavi seçeneğidir.

Anahtar Kelimeler: Serviks Kanseri, Radikal Parametrektomi, Laparoskopi

VS-47

Robotik pelvik-paraaortik lenfadenektomi

Fatih Şanlıkan, Gürkan Kıran
Ümraniye Eğitim ve Araştırma Hastanesi, Kadın Hastalıkları ve Doğum Kliniği, İstanbul

Robotik cerrahi, minimal invazif cerrahide günümüzde giderek artan sıklıkta kullanılan bir yöntemdir. Özellikle jinekolojik onkolojik ameliyatlarda laparoskopik cerrahinin kısıtlılıklarını yaşamadan operasyon yapabilme seçeneğini sunması oldukça önemli bir avantajıdır. Bu video sunumunda robotik evreleme yapılan bir endometrium kanseri vakasının sunulması amaçlanmıştır.

Hasta, 66 yaşında postmenopozal kanama şikayeti ile kliniğimize başvurdu. Yapılan muayene sonucunda uterin kavite içerisinde 53x52 mm çapında kitlesel lezyon izlenmesi üzerine yapılan probe küretaj sonucu endometroid tip adenokarsinom, nükleer grade 3, figo grade 3 olarak geldi. Hastanın onamı alındıktan sonra robotik cerrahi planlandı. Operasyonda Da Vinci Si kullanıldı. Histerektomi materyali patolojiye gönderildi. Frozen section sonucu tümör çapı 6 cm, 1/2'den fazla myometrial invazyon, grade 3 gelmesi nedeniyle hastaya bilateral pelvik ve renal ven seviyesine kadar lenfadenektomi yapıldı. İntraoperatif komplikasyon olmadı. Operasyon süresi toplam 300 dakika olarak hesaplandı. Çıkarılan lenf nodu sayısı sağ pelvik 19, sol pelvik 18, paraaortik 39 olmak üzere toplam 76 olarak bulundu. Hasta post-op erken dönemde herhangi bir komplikasyon yaşamadan 2. günde taburcu edildi.

Robotik cerrahi, özellikle endometrium kanseri evrelendirmesinde tercih edilebilecek önemli bir minimal invazif yaklaşımdır.

Anahtar Kelimeler: Robotik cerrahi, endometrium kanseri, lenfadenektomi

VS-48

Robotic Extraperitoneal Para-aortic Lymphadenectomy in Locally advanced Cervical Cancer

Fatema Alkhan[1], Emine Karabuk[1], Mehmet Murat Naki[1], Mete Gungor[2], Mehmet Faruk Kose[1]
[1]Acibadem University Atakent Hospital, Istanbul, Turkey
[2]Acibadem Maslak Hospital, Istanbul, Turkey

OBJECTIVE: To demonstrate step-by-step extraperitoneal para-aortic lymphadenectomy

METHOD: Extraperitoneal para-aortic lymphadenectomy not only gives a valuable information in assessing the lymph nodes also, it has therapeutic effect. The Extraperitoneal lymphadenectomy has less morbidity not only postoperatively even if the patient required radiation therapy, compared to retroperitoneal lymph node dissection. In this video we will demonstrate the robotic extraperitoneal lymphadenectomy in locally advanced cervical cancer

CONCLUSION: Robotic extraperitoneal lymphadenectomy is feasible procedure with less morbidity

Keywords: Robotic, Cervical Cancer, Para-aortic

VS-49

Percutaneous Laparoscopic Total Hysterectomy

Fatema Alkhan[1], Emine Karabuk[1], Mehmet Murat Naki[1], Mete Gungor[2], Mehmet Faruk Kose[1]
[1]Acibadem University Atakent Hospital, Istanbul, Turkey
[2]Acibadem Maslak Hospital, Istanbul, Turkey

STUDY-OBJECTIVE: To demonstrate a percutaneous laparoscopic total hysterectomy
Design: This study is designed to show step-by-step with narration percutaneous laparoscopic total hysterectomy
Setting: In the last decade there has been wide diffusion of laparoscopic surgery and rapid growth in awareness of the minimally invasive approach in gynecological surgery (1). Percutaneous Laparoscopic surgeries have less pain and cosmetic appearance which the patient desires.
Interventions: A 49-year-old lady presented with heavy menstrual bleeding since 2 months.
Pelvic examination showed a bulky uterus measuring about 12 weeks. Pelvic ultrasonography showed a 10-cm sized subserous myoma. Hysterectomy with bilateral salpingectomy was recommended. Patient had percutaneous total hysterectomy with bilateral salpingectomy as explained somewhere else. For uterine manipulator we used Rumi II. A 5-mm trocar inserted in the umbilicus and used for Energy instrument, we used Thunderbeat®. Then 2 percutaneous instrument, Percuvance™ Percutaneous Surgical System (PSS) (The Percuvan-ce™ System, Teleflex Inc., USA), inserted in the lower bilateral sides of the abdomen. A 3-mm trocar was inserted in the upper Right side for a 3-mm camera. The vaginal cuff closed by 2/0 V-Lok. The uterus weighed about 365 grams. The uterus extracted from the vagina by vaginal morcellation using scalpel. Total blood loss was 50 ml. The period of the surgery was 140 minutes. The procedure went uneventful. Patient was discharged on 1st postoperative day.

CONCLUSION: Percutaneous laparoscopic total hysterectomy is a feasible procedure. Patient will experience less pain and will have a cosmetic appearance of the abdomen.

Keywords: Percutaneous, Laparoscopy, Hysterectomy

VS-50

Laparoscopic Surgery of a Case with Deep Pelvic Endometriosis

Emine Karabuk[1], Fathema Adel Alkhan[1], Mehmet Murat Naki[1], Bilgi Baca[2], Mehmet Faruk Kose[1]
[1]Department of Obstetrics and Gynecology, Istanbul Acibadem Mehmet Aydinlar University Atakent Hospital
[2]Department of General Surgery, Istanbul Acibadem Mehmet Aydinlar University Atakent Hospital

STUDY OBJECT: To describe our experience with laparoscopic management of deep pelvic endometriosis

PATIENT AND CASE PRESENTATION: She was 44 years old and had one ceserian section before. She has had clinically chronic pelvic pain, dysmenorrhea, dyspareunia, constipation and painful defecation since 2007. She has taken medication *2mg dienogest* for a long time. In recent year her complaints has increased. In rectovainal examination, we noticed about a 2cm nodul at douglas. Any mass was not seen on the ultrasonography. And we aimed to explain the reason of her complaints by perfoming the diagnostic laparoscopy. By laparoscopy, we found multiple endometriotic nodules including the rectum in pelvic area. The treatment of severe deep pelvic endometriosis requires complete excision of all implants. So in this case we performed excision of deep endometriotic nodules of parametrial, uterovesical, rectovaginal and excision of endometriotic focus from rectum and rectum resection and end to end anastamosis by laparoscopic way.

Keywords: Endometriosis,pelvic pain, laparoscopy

VS-51

Laparoskopik pelvik lenf adenektomi benim tekniğim

Cihan Comba
Bakırköy Dr. Sadi Konuk EAH

Laparoskopik lenf adenektomi teknik: İnsizyona round ligament ile infundibulopelvik ligament arasından peritonun insizyonu ile başlanır. İnfundibulopelvik ligamente paralel insizyonu genişletiyoruz. Gözeli dokuyu lateral ve posteriora doğru iliopsoas kasına kadar diseke edilir. Genitofemoral, ilioinguinal sinirler korunur. Arteria iliak eksternanın lateral duvarına gelince kadar diseksiyon mediale genişletilir. Kaudalde sirkumflex iliak ven lateral sınırı yapar. Ardından eksternal iliak arter ve ven ile iliopsoas kası arasından paralel olarak obturator fossada obturator sinir bulununcaya kadar genişletilir. Oblitere umblikal arter medialde kalacak şekilde paravesikal ve üreter medialde kalacak şekilde pararektal fossalar açılır. İliopsoas kasından serbestlenen lenf nodu iliak eksternal arterin ön kısmından damara paralel keskin ve künt diseksiyonla ayrılır. Eksternal iliak ven duvarına dogru diseksiyon yapılır ve venin medialinden pubik kemiğe yakın taraftan obturator fossaysa doğru lenf nodu serbestlenir ve obturator sinir medialdende görülür ve sinir korunarak sinirden serbestlenir. Kaudalden başlanarak pelvik lenf nodları yekpare olarak çıkartılır. Endobag içinde batın dışına alınır.

Anahtar Kelimeler: Pelvik Lenf Adenektomi, Laparoskopi, Onkoloji

VS-52

Robotic Myomectomy; Removal of a Huge Fibroid

Ozguc Takmaz, Savas Gundogan, Esra Ozbasli, Suat Dede, Mete Gungor, Mehmet Murat Naki, Faruk Köse
Acibadem MAA University, Department of Obstetrics and Gynecology

OBJECTIVE: Video presentation of a huge myoma removed with robotic platform

BACKGROUND: First robotic myomectomy was performed in 2004 by Advincula et al. Since that date, number of gynecologic robotic surgeries have been increased whole over the world. It has been revealed that fibroids which are larger than 8-10 cm is not appropriate for removal with minimally invasive gynecologic procedures in the literature. However, increasing numbers of endoscopic operations and requests from patients make surgeons enforce the borders. Here we present a huge fibroid which was removed with robotic platform.

SETTING: Acibadem MAA University, Department of Obstetrics and Gynecology

DESIGN: 38 year old patient with a 20x22cm fibroid was admitted to our clinic with endoscopic removal request. After a detailed information to the patient and having an informed consent, it has been decided to perform myomectomy operation via robotic platform. The operation was performed via da Vinci Xi platform (Intuitive Surgical, Inc., Sunnyvale, C), the patient card was docked centrally, three robotic arms and smoke evacuator (AirsealR SurgiQuest, Inc., CT, USA) were used.

RESULTS: Operation time (skin to skin) was 205min., Docking time was 6min., Estimated blood loss (calculated with the difference between irrigation and suction) was 350cc, 2 transfusion had been made, first gas discharge was 13 hours after the surgery, Length of hospital stay was 2 days. No complication had been occured peri-operatively.

CONCLUSION: Huge fibroids can be removed by robotically.

Keywords: robotic myomectomy, huge fibroid, myoma

VS-53 [Laparoskopi]

Apikal prolapsus cerrahisinde yeni bir teknik: Laparoskopik Pektopeksi

Suat Karataş, Meltem Tekelioğlu, Ayşe Ender Yumru, Veysel Şal
Sisli Hamidiye Etfal Education and Research Hospital,Gynecology And Obstetrics Department

AMAÇ: Apikal prolapsus cerrahisinde yeni teknik olan L/S pektopeksi ile ilgili ilk tecrübemizi paylaşmak ve sonuçlarını değerlendirmek.

METOD: 39 yaşında hasta, uterus prolapsusu tanısıyla yatırıldı. Sisto-rektosel ve stres üriner inkontinansı yoktu. L/S pektopeksi planlandı. Bir ana (11 mm) ve üç (5 mm) trokarla batına girildi. V-care manipülatör uygulandı. Periton bilateral lig. rotundumun altından medial ve kaudale doğru açıldı. Umbilikal ligament ve ligamentum rotundum arasından ileopektineal ligamentin (Cooper ligamenti) lateral parçası sağda ve solda diseke edildi. Uterus serviks önündeki periton açılarak mesh fiksasyonu için hazırlandı. 1.2x15 cm boyutlarında monofilament, makropor, polipropilen mesh her iki tarafta ileopektineal ligamente ve ortada uterus alt segment ön yüzüne prolen sütürlerle tespit edildi. Periton kapatılarak işlem tamamlandı. Ameliyat 60 dakika sürdü. Peroperatif ve postoperatif komplikasyon olmadı. Bir hafta ve üç ay sonraki kontrolünde de novo apikal prolaps, urgency, konstipasyon, SUI, sistosel ve rektosel görülmedi.

SONUÇ: Apikal prolapsus cerrahisinde en iyi işlemin sakropeksi olduğu bir çok yayında belirtilmiştir (1). 2007'de Banerjee ve Noé'nin tarif ettiği L/S pektopeksi, sakropeksi kadar başarılı alternatif bir teknik olarak bildirilmiştir (2). Bu teknikte, S2 seviyesinde uygulanan mesh vaginayı fizyolojik aksında tutar. İşlem kısa ve kanama azdır. L/S pektopeksi, sakropeksi kadar etkili ve daha kolay, güvenli, uzun dönemde daha iyi sonuç verecek gibi görünmektedir.

REFERANS:

1) Maher C, Feiner B, Baessler K. Surgical management of pelvic organ prolapse in women. Cochrane Database Syst Rev 2010:CD004014.
2) Noé KG, Schiermeier S, Alkatout I, Anapolski M. Laparoscopic Pectopexy: a prospective, randomised, comparative clinical trial of standard laparoscopic sacral colpocervicopexy with the new laparoscopic pectopexy-post operative results and intermediate-term follow- up in apilot study. J Endurol. 2015;29:210-5.

Anahtar Kelimeler: Apical prolapsus, laparoscopic pectopexy, laparoscopik sacropexy

VS-54

Laparoendoskopik Single-Site Histerektomi Benim Tekniğim

Gökhan Demirayak, Cihan Comba, Çağseli Göksu Özgün, Isa Aykut Özdemir
Sağlık Bilimleri Üniversitesi, İstanbul Bakırköy Dr Sadi Konuk Eğitim ve Araştırma Hastanesi

GİRİŞ-AMAÇ: Laparoendoskopik single-site total histerektomi ilk kez 2009 yılında Langebrekke ve arkadaşları tarafından yapılmıştır. Behnia-Willison ve arkadaşları geleneksel multiport laparoskopi ile karşılaştırıldığında laparoendoskopik single-site total histerektomi yapılan hastaların tatmininin daha iyi kozmetik sonuçlar ve postoperatif daha az analjezi ihtiyacına bağlı olarak daha fazla olduğunu göstermişlerdir. Günümüzde jinekolojik cerrahilerin çoğu laparoendoskopik single-site cerrahiler ile yapılabilmektedir. Bu alışmamızda endometrial kanserli hastamıza yaptığımız laparoendoskopik single-site total histerektomi vakamızı sunuyoruz.

VAKA: 69 yaş, G3P3 hastaya postmenopozal kanama nedeniyle yapılan endometrial örnekleme sonucu endometrioid tip, grade 2 endometrial kanser saptandı. MRG'de derin myometrial invazyon saptanmadı. Hastaya Laparoendoskopik single-site bilateral pelvik sentinel lenf modu biyopsisi ile birlikte total histerektomi + bilateral salpingo-ooforektomi yapıldı. Umbilikustan 2 cm vertikal insizyon yapılarak batına girildi. Octoport single port (DalimSurgNET, Seoul, Korea) yerleştirildi. 30 derece 10 mm teleskop ve konvansiyonel laparoskopik enstrümanlar kullanıldı. Histerektomi süresi 55 dakika ve tahmini kan kaybı 20 cc saptandı.Postoperatif 1. günde taburcu edildi. Nihai patolojide evre 1A, grade 2 endometrioid tip endometrial kanser saptandı. Hastaya adjuvan tedavi olarak brakiterapi verildi.

Anahtar Kelimeler: Endometrial kanser, Laparoendoskopik single-site histerektomi, single port histerektomi, Sentinel lenf nodu

VS-55

Komplet Vajinal Septuma Eşlik Eden Çift Serviksli Uterin Anomalilerde Cerrahi Yönetim: Tek Merkezli 5 Yıllık Deneyim

Hüseyin Çağlayan Özcan
Gaziantep Üniversitesi, Kadın Hastalıkları Ana Bilim Dalı, Gaziantep

AMAÇ: Komplet vajinal septuma eşlik eden çift serviksli uterin anomalisi olan hastaların 3. basamak hastanede 5 yıllık yönetim deneyiminin incelenmesi.

YÖNTEM: Retrospektif kohort çalışmaya 2012-2017 yılları arasında komplet vajinal septum ile birlikte çift serviksi olup histeresalpingografi ve laparoskopi-histeroskopi ile teşhis edilen hastalar dahil edildi. Hastalar 3 gruba ayrıldı. 1.gruba vaginal septum, komplet uterin septum ve çift serviksi olup servikal ostiumlar arası mesafenin 1 cm'den fazla olduğu hastalar, 2.gruba vaginal septum, komplet uterin septum ve çift serviksi olup servikal ostiumlar arası mesafenin kısa olduğu, 3.gruba vaginal septum ile laparoskopi ile uterus didelphis teşhisi konan ve çift serviksi olan hastalar dahil edildi. Her üç grupta da harmonic scalpel kullanılarak vajinal septum eksizyonu yapıldı. Birinci grup hastada servikal septum korunarak unilateral uterin kaviteye foley sonda (Balon tekniği) yerleştirilerek uterin septum histereskopik olarak eksize edildi. İkinci grup hastada servikal ve uterin septum direkt olarak eksize edildi.

BULGULAR: Çalışmaya 1.grupta 11, 2.grupta 3, 3. grupta 3 hasta olmak üzere total olarak 17 hasta dahil edildi. Birinci gruptaki hastaların 6'ı primer infertilite, 3'ü spontan abortus öyküsü olan sekonder infertilite, 1 hasta vajinal abse nedeniyle başvurdu ve 1 hasta da terapotik doğum sırasında teşhis konuldu. İkinci grupta 2 hasta sekonder infertilite, 1 hasta primer infertilite nedeniyle başvurdu. Üçüncü grupta 2 hasta primer infertilite, 1 hasta sekonder infertilite nedeniyle başvurdu. Birinci gruptaki hastaların bir tanesi operasyon sonrasında spontan yolla gebe kalarak doğum yaptı.

SONUÇLAR: Komplet vajinal septumla birlikte çift serviksli uterin anomalisi olan hastalarda doğru teşhis konularak uygun cerrahi yöntemler denenebilir.

Anahtar Kelimeler: Komplet vajinal septum, çift serviks, komplet uterin septum

VS-56

Median İnsizyonlu Hastalarda Laparoendoskopik Single-Site Jinekolojik Cerrahi Benim tekniğim

Isa Aykut Özdemir, Gökhan Demirayak, Cihan Comba
Sağlık Bilimleri Üniversitesi, İstanbul Bakırköy Dr Sadi Konuk Eğitim ve Araştırma Hastanesi

GİRİŞ-AMAÇ: Laparoskopik teknikler açık teknikler ile karşılaştırıldığında daha az postoperatif ağrı, cerrahiyi takiben normal aktivitelere daha hızlı dönüş ve daha az postoperatif komplikasyon oranlarına sahiptir. Ancak, laparoskopik cerrahi için abdomene giriş ile ilişkili farklı komplikasyonlar ortaya çıkmıştır. Bunlar arasında, batın ön duvarına yapışık barsak yaralanması ve majör damar yaralanması gibi yaygın olmayan, ancak hayatı tehdit eden komplikasyonlardır. Daha önce abdominal cerrahi geçirmiş hastalarda önceki insizyondan batına girilecekse açık giriş tekniği uygulanmalıdır. Ancak Hasson tekniğinde yeterli eksplorasyon herzaman sağlanamamakta ve batın ön duvarına yapışık barsak yaralanması riski yine de yeterince azaltılamamaktadır. Laparoendoskopik single-site histerektomide, daha iyi kozmetik sonuçlar ve postoperatif analjezik ihtiyacı ile hasta konforu daha yüksek saptanmıştır. Ancak çarpışan aletler ve triangülasyonun zorluğu nedeniyle deneyim gerektirmektedir. Bu çalışmamızda median insizyon öyküsü olan hastada Laparoendoskopik single-site (LESS) histerektomi vakamızı sunuyoruz.

VAKA: 41 yaşında G2P2 hasta smearında HSIL saptanması üzerine kliniğimize kabul edildi. Yapılan kolposkopisinde de HSIL saptanması nedeniyle LEEP ve ECC yapıldı. Patoloji sonucunda cerrahi sınırlarda devam eden HSIL saptandı. Hasta rekonizasyona uygun değildi. Hastanın 7 yıl önce Pfannenstiel insizyonla myomektomi ve 3 yıl önce ileus nedeniyle orta hat insizyonu ile segmente ince barsak rezeksiyonu ve uç-uca anastomoz öyküsü mevcuttu. Hastaya transumbilikal insizyonla LESS histerektomi ve bilateral salpinjektomi yapıldı. Batın ön duvarına yapışık ince barsak anaları keskin direksiyonla diseke edildi. İnce barsakta oluşan serozal hasar primer süture edildi. Total ameliyat süresi 150 dakika, tahmini kan kaybı 80 cc saptandı.Hasta postoperatif 2. gün sorunsuz taburcu edildi. Nihai patolojide HSIL, endoservikal gland tutulumu mevcut, cerrahi sınırlar negatif saptandı.

Anahtar Kelimeler: Laparoendoskopik single-site histerektomi, median insizyon öyküsü, High grade servikal intraepitelyal lezyon, barsak yaralanması, batına giriş tekniği, single port laparoskopik histerektomi

VS-57

Bakırköy Dr. Sadi Konuk Eğitim Araştırma Hastanesinde 2017 Yılı endometrium kanserinde laparoskopik yönetimin sonuçları

Cihan Comba, Gökhan Demirayak, Şakir Volkan Erdoğan, Mustafa Öztürk, Isa Aykut Özdemir
Dr. Sadi Konuk Eğitim Araştırma Hastanesi

Laparoskopik cerrahi jinekolojik kanserlerde cerrahi tedavide gün geçtikçe artan oranda tercih edilmektedir. Laparoskopik ve açık cerrahinin jinekolojik tümörlerde hastalıksız ve genel sağ kalım oranları benzerdir. Biz de kliniğimizde laparoskopik cerrahiyi serviks kanseri, endometrium kanseri, over kanserinde daha sık kullanmaktayız. 2017 yılında toplam 92 endometrium kanser operasyonu gerçekleştirilmiştir. Bunların 52 konvansiyonel laparoskopik, 4 tanesi single port, 6 tanesi laparoskopik başlanıp sonrasında laparatomiye geçilmiş, 6 tanesi robotik, 24 tanesi ise laparatomik yapılmıştır. Laparoskopik operasyonların oranı yaklaşık %56 dır. Robotik yöntem de eklendiğinde bu oran yaklaşık %67'dir. Bu hastaların 33 tanesine pelvik lenf nodu diseksiyonu yapılmıştır. 3 hastaya paraaortik lenf adenektomi+ omentektomi ameliyatları eklenmiştir. Ortalama operasyon süresi yaklaşık 199 dakika, kanama ortalama 106 cc, pelvik lenf nodu diseksiyonu ortalama süresi 68 dakika bulunmuştur. Ortalama pelvik lenf nodu sayısı 14' tür. Paraaortik lenf sayısı ortalama 12 bulundu. Tümörlerin 11 tanesi endometrioid dışı histolojiye sahipti(7 seröz, 3 clear cell, 1 squamoz hücreli). 2 hasta evre 4, 5 hasta evre 3C2, 2 hasta evre 3 C1, 2 hasta evre 2, 30 hasta evre 1B, 51 hasta evre 1 A idi.

Anahtar Kelimeler: Endometrium Kanseri, Laparoskopi, Onkoloji

VS-58 [Laparoskopi]

Laparoendoskopik Single-Site Pelvik Lenfadenektomi Benim Tekniğim

Gökhan Demirayak, Cihan Comba, Mustafa Öztürk, Ibrahim Karaca,Çağlar Helvacıoğlu, Şakir Volkan Erdoğan, Isa Aykut Özdemir
Sağlık Bilimleri Üniversitesi, İstanbul Bakırköy Dr Sadi Konuk Eğitim ve Araştırma Hastanesi

GİRİŞ-AMAÇ: Pelvik ve para-aortik lenf modu değerlendirmesi, endometrial ve ovaryan kanserleri de içeren çeşitli jinekolojik malignitelerin cerrahi evrelemesinin majör komponentidir. Lenf nodu diseksiyonunun cerrahi ve onkolojik amaçları hastalığın yaygınlığının belirlenerek adjuvan tedavi seçimini belirlemek, terapötik amacı da lenf nodu metastazı varlığında sağkalımı arttırmaktır. Düşük riskli hastalıkta lenf nodu metastazı oranı %3-5 iken, az diferansiye, derin invazyonlu hastalarda bu oran %%20 civarındadır. Lenfadenektomi açık, laparoskopik, robotik yardımlı yapılabilir. Son yıllarda laparoendoskopik single site (LESS) cerrahi konsepti ortaya çıkmış olup benign ve malign bir çok jinekolojik hastalıkta uygulanabilmektedir. Bu çalışmamızda klinik erken evre endometrial kanserli hastada LESS histerektomi sonrası yaptığımız pelvik lenfadenektomi videomuzu sunuyoruz.

VAKA: 42 yaş, G2P2 hasta postmenopozal kanama nedeniyle kliniğimize kabul edildi. Yapılan endometrial örnekleme sonucu grade 2 endometrioid endometrial kanser saptandı. Manyetik rezonans görüntülemede 3 cm tümör saptandı. Belirgin myometrial invazyon saptanmadı. Hastaya LESS sentinel lenf nodu biyopsisi yapıldı. Frozen inceleme sonucunda sentinel lenf notlarında metastaz saptanmadı. Total histerektomi + bilateral salpingo-ooforektomi sonrası bilateral pelvik lenfadenektomi yapıldı. Pelvik lenfadenektomi süresi 75 dakika, tahmini kan kaybı 50 cc saptandı. Hasta postoperatif 2. gün sorunsuz taburcu edildi. Sentinel lenf nodları için ultrastaging'i de içeren nihai patoloji sonucunda 19 lenf nodunda metastaz saptanmadı. FIGO evre 1A, grade 2 endometrial kanser saptandı. Adjuvan tedavi olarak brakiterapi verildi.

Anahtar Kelimeler: Laparoendoskopik single site, histerektomi, endometrial kanser, sentinel lenf nodu biyopsisi, indosiyanin yeşili

VS-59

PlasmaJet: an Energy Device Modality in Gynecology Surgery

Fatema Alkhan[1], Emine Karabuk[1], Mehmet Murat Naki[1], Mete Gungor[2], Mehmet Faruk Kose[1]
[1]Acibadem University Atakent Hospital, Istanbul, Turkey
[2]Acibadem Maslak Hospital, Istanbul, Turkey

OBJECTIVE: To demonstrate the usage of Plasmajet in laparoscopic ovarian cystectomy

INTRODUCTION: The PlasmaJet System uses a low DC voltage applied between internal bipolar electrodes to produce highly energetic pure argon plasma that is electrically neutral. When the plasma comes into contact with tissue, it rapidly gives up its energy in three useful forms; first as light that is useful for illuminating the surgical field in laparoscopic procedures, secondly as heat that results in coagulation of bleeding surfaces, and thirdly as kinetic energy, which is harnessed to cut and ablate tissue. The kinetic energy produced by the device first removes blood and liquids from the tissue surface. This is followed by the transfer of thermal energy to the tissue resulting in the formation of a thin and flexible yet complete sealing layer.

METHOD: The PlasmaJet system is not strictly an electrosurgical device either, but use of direct current electrical energy is necessary to eventually create the heat needed to treat tissue. The PlasmaJet system releases its energy in 3 ways: light, heat, and kinetic energy. The effect at the tissue level is influenced by how close the jet of ionized gas is to the tissue, which handpiece is chosen, and which button is pushed on the handpiece. The maximum depth of tissue penetration effect is only 2 mm, reached after 5 seconds of continuous application. This video will show the ovarian cystectomy by PlasmaJet.

CONCLUSION: Plasmajet can be used as a modality of electrosurgery in laparoscopic procedure, depending on the surgeon's preference and its availability in the institute. Studies are needed to compare this modality with others in term of feasibility and the outcome on the follicles.

Keywords: Laparoscopy, Ovarian, Cyst

VS-60

Risk-reducing salpingo-oophorectomy plus hysterectomy in a BRCA mutation carrier: surgical techinique based on ocological point of view

Tayfun Toptas[1], Isin Ureyen[1], Aysel Uysal[2]
[1]Department of Gynecologic Oncology, SBU Antalya Research and Training Hospital, Antalya, Turkey
[2]Department of Gynecologic Surgery, SBU Antalya Research and Training Hospital, Antalya, Turkey

OBJECTIVE: Women with mutations of BRCA1 or BRCA2 genes have up to a 54% lifetime risk of developing ovarian cancer. A risk-reducing bilateral salpingo-oophorectomy (RRSO) lowers their chances of developing ovarian and fallopian tube cancer by up to 80%. In this video demonstration, we aimed to show oncological aspects of a much performed but less known surgical technique.

SURGICAL TECHNIQUE: A gravidity and parity 2, 36-year of woman with breast cancer and BRCA1 mutation was referred to our clinic by her clinical oncologist. Her breast disease was under complet clinical remission. She has regularly taking tamoxiphene 20mg/d. An endometrial biopsy revealed benign endometrial polyp. After counselling with genetician, a RRSO was offerred. Addition of hysterectomy to the RRSO was left to patient's discretion. The procedure was performed according to a surgical protocol, which was defined firstly by Powell et al. in 2011, and later, proposed by NCCN guidelines. The protocol inculdes following steps: operative laparoscopy; carefull inspection of upper abdomen, bowel surfaces, omentum, appendix (if present), and pelvic organs; biopsy of any abnormal peritoneal findings; obtaining pelvic washing for cytology (50 cc normal saline instilled and aspirated immediately); performance of total BSO, removing 2 cm of proximal ovarian vasculature, all tube up to the cornua, and all peritoneum surrounding the ovaries and tubes, especially peritoneum underlying areas of adhesion between tube and/or ovary and the pelvic sidewall. To avoid traumatic exfoliation of cells, handling of the tubes and ovaries during surgery was minimized.

CONCLUSION: In this video presentation, we demonstrated the steps of proposed surgical protocol for RRSO. The use of standardized surgical and pathologic algorhythms is essential in detecting occult malignancies in BRCA carriers.

Keywords: BRCA mutation, laparoscopy, salpingo-oophorectomy, ovarian cancer

VS-61

Laparoskopik Vena Kava Onarımı

Seda Yüksel Şimşek, Hüsnü Çelik, Songül Alemdaroğlu, Şafak Yılmaz Baran, Erhan Şimşek
Başkent Üniversitesi Adana t noyan Arastirma Hastanesi

laparoskopik lenfadenektomi yapılan bir endometrium kanseri vakamızda oluşan vena kava defektinin laparoskopik olarak onarılmasını gösteren bir olgu sunumudur

Anahtar Kelimeler: laparoskopi, vena kava, intraabdominal kanama

VS-62

Büyük servikal myomun laparoskopik yöntemle çıkartılması ve spesmenin kolpotomik yaklaşım ile batın dışına çıkarılması

Şerif Aksin, Mehmet Sait Bakır, Cengiz Andan, Hasip Karabat
Sağlık Bilimleri Üniversitesi Gazi Yaşargil Eğitim ve Araştırma Hastanesi Kadın Doğum ve Çocuk Hastalıkları Hastanesi

AMAÇ: Laparoskopik cervikal myomektomi yönetimini ve spesmenin alternatif bir yöntem olarak kolpotomi ile batın dışına çıkarılması yaklaşımını amaçladık.

YÖNTEM: Kliniğimize 34 yaşında, G4P4Y4, menometroraji şikayetiyle başvuran ve anemisi olan olgunun ultrasonografisinde serviks uterinin posterior kısmında bulunan ve servikal kanala bası yapan 6 cm'lik intramural uterin myom saptandı. Laparoskopik myomektomi planlanan hasta kliniğimize yatırıldı. Laparoskopik olarak batına girildi (Video görüntüsü). Monopolar L Hook kullanılarak, myom kapsülü üzerine yatay bir kesi yapıldı. Myom laparoskopik tek dişli ile tutularak, tespit edildi ve enükleasyon uygulandı. Prosedür sırasında endometrial boşluk ile ilişki gözlenmedi. Myom spesmeni, posterior forniksten 4-5 cm lik kesi açılarak, kolpotomi yöntemiyle dışarı alındı

BULGULAR: Ameliyat sırasında ölçülen total kan kaybı 150 ml, myomun toplam ağırlığı 55 gr ve ameliyat süresi 110 dakika idi. Hastada intraoperatif komplikasyon gelişmedi. Postoperatif 2. günde iyilik hali ile taburcu edildi ve takipte herhangi bir sorun olmadı. Histopatolojik incelemede degenere uterin leiomyom, tanısı doğrulandı.

SONUÇ: Servikal myomların tedavisinde laparoskopik myomektomi daha az invaziv, güvenilir, hasta konforunun iyi olduğu bir seçenektir. Kolpotomi yapılarak cerrahi spesmenin batın dışına çıkartılması morselatöre alternatif güvenli bir cerrahi yöntemdir.

Anahtar Kelimeler: laparaskopi,servikal myomektomi,kolpotomi

VS-63

Laparoskopik Derin İnfiltran Endometriozis Yönetimi ve Ultra-Low Anterior Rezeksiyon Anastomoz

Alper Eraslan, Doğan Vatansever, Bülent Urman
Koç Üniversitesi Hastanesi, Kadın Hastalıkları ve Doğum, İstanbul

Endometriozis endometrial dokuların uterin kavite dışında bulunmasıdır. Rektovajinal/vezikouterin boşluklar, intestinal veya üriner sistemin endometriozis tarafından tutulması derin infiltran endometriozis(DİE) olarak tanımlanır. Sıklıkla rektovajinal septum ve sakrouterin ligament tutulur. Sıklıkla fibrozis içeren nodül tarzında lezyonlardır.DİE'nin en sık semptomu olan ağrı tipi, lezyonun lokalizasyonu ile yakından ilişkilidir.
39yaşında pelvik ağrı, dismenore ve disparoni şikayeti ile başvuran hastanın, fizik muayenesinde vajen ve sakrouterin ligamentte ağrılı nodül saptanması sonrası görüntüleme ile nodül yeri ve boyutları tespit edildi. Laparoskopi ile batına girilerek cul-de-sac ve bilateral üreterler disseke edildi, uterosakral ve vajinal nodül disseke edildi ve eksize edildi, rektum duvarında endometriozis izlenmesi üzerine genişletilmiş aşağı anterior rektum rezeksiyonu ve anastomoz uygulandı. Perioperatif komplikasyon gelişmedi. Postoperatif takibinde 4.gün gaz, 6.gün gaita deşarjı gelişen hasta 9.gün taburcu edildi. Hastanın operasyon sonrası 8aylık takip sürecinde ağrı şikayeti tekrarlamadı. 10.aydaki kontrolünde herhangi bir patolojik muayene ya da ultrason bulgusuna rastlanmadı. DİE olan hastalarda sıklıkla endometriozisin diğer formları da bulunabilir, %6.5 hastada ise DİE tek başına bulunur. Bu vakada yapılan ultrasonda herhangi bir lezyon görülmemekle birlikte hastanın pelvik ağrı, dismenore ve disparoni gibi DIE ilişkili şikayetleri olması nedeniyle endometriozis konusunda deneyimli bir kişi tarafından yapılan vajinal ve rektovajinal muayene sonucunda nodüller tespit edilmiştir. DİE şüphesi olan hastaların, endometriozis konusunda deneyimli bir kişi tarafından değerlendirilmesi, ultrason ile tespit edilemeyen DİE olgularının tespit edilmesini sağlayabilir. Ayrıca cerrahi sırasında yapılan dikkatli disseksiyonlar ile de preoperatif dönemde tespit edilememiş olan barsak lezyonları tespit edilmiştir.

Anahtar Kelimeler: Laparoskopi, Derin İnfiltran Endometriozis, Ultra-Low Anterior Rezeksiyon, Anastomoz

VS-64

Robotik Radikal Histerektomi, Bilateral Pelvik Lenfadenektomi ve Ovarian Transpozisyon

Abdullah Serdar Açıkgöz, Hasan Turan, Ilker Kahramanoğlu, Başak Özge Kayan, Macit Arvas, Tugan Beşe, Fuat Demirkıran
İstanbul Üniversitesi, Cerrahpaşa Tıp Fakültesi, Kadın Hastalıkları ve Doğum Anabilim Dalı, Jinekolojik Onkoloji Bilim Dalı, İstanbul

Otuz sekiz yaşında, G2P2A0C0 ve düzenli menstrual siklusları olan, dış merkezde alınan vaginal smear de HGSIL gelmesi üzerine LEEP işlemi yapılan ve patoloji sonucu invaziv skuamöz hücreli karsinom gelen hasta kliniğimize refere edildi. Kliniğimizde patolojik piyeslerin değerlendirildiği Lam Revizyonunda tanı aynı şekilde geldi. Yapılan bimanuel vajinal ve rektal muayenede bilateral parametriumlar serbest olarak saptandı. Yapılan PET-CT incelemede metastaz lehine bulgu saptanmadı. Bu bulgularla hastaya Robotik Radikal Histerektomi, Bilateral Pelvik Lenfadenektomi ve Ovarian Transpozisyon önerildi.

Operasyon öncesinde hastaya bağırsak temizliği için Fleet fosfo-soda uygulandı. Genel anestezi altında, orogastrik tüp uygulanarak işlem gerçekleştirildi. Hasta dorsolitotomi pozisyonunda maksimum trendelenburg pozisyonuna alındı. Umblikusun yaklaşık 3 cm üzerinde Veress iğnesi ile pnö- moperitoneum sağlandıktan sonra 8 mm'lik porta robotik kamera yerleştirildi. İki adet 8 mm'lik da Vinci trokarı simetrik olarak bilateral yerleştirildi. da Vinci trokarlarının medialinde kalacak şekilde sağ üst kadrana 10 mm'lik 1 adet trokar daha yerleştirildi (asistan portu). Toplamda 4 port kullanıldı ve docking 6 dk. sürdü. Hastaya radikal histerektomi, bilateral pelvik lenf nodu diseksiyonu ve ovaryen transpozisyon yapıldı. Toplam operasyon süresi 5 saat idi. Klinik takiplerinde sorun olmayan hasta postoperatif 4. gününde taburcu edildi.

Özet olarak Robotik Radikal Histerektomi, Bilateral Pelvik Lenfadenektomi ve Ovarian Transpozisyon seçilmiş hastalarda Robotik cerrahi sistemleri ile güvenle uygulanabilecek bir tedavi seçeneğidir.

Anahtar Kelimeler: Robotik Radikal Histerektomi, Ovarian Transpozisyon, Pelvik Lenfadenektomi

VS-65

Laparoskopik Myomektomide hemostaz amaçlı Mizoprostol ve Traneksamik asit'in kıyaslanması

Fatih Çelik, Mesut Köse
Afyon Kocatepe Üniversitesi

AMAÇ: Laparaskopik myomektomi abdominal myomektomiye göre daha hızlı iyileşme ve daha az hastanede kalış süresi nedeniyle son yıllarda sıkça tercih edilen bir cerrahi yöntem haline gelmiştir. Fakat dezavantajı ise operasyon süresinin uzun olması yanında artmış kanama riski görülmektedir. Myomların yeri, sayısı ve lokalizasyonuna göre kanama miktarı farklılık göstersede pekçok cerrah kanamayı azaltmak için Vazopressin, Mizoprostol yada Traneksamik asit gibi medikasyonlar kullanmaktadır. Bizde benzer özelliklere sahip iki laparoskopik myomektomi hastasında Traneksamik asit ve Mizoprostol kullanarak klinik izlenimimizi paylaşmak istedir.

GEREÇ-YÖNTEM: 38 ve 42 yaşlarında, sadece 1 adet myomu bulunan ve myom boyutları heriki hastada da 8-9 cm, intramural ve endometriuma hafif bası yapan vakalara laparoskopik myomektomi planlandı. İlk hastaya operasyondan 30 dakika önce 600 mg rektal yolla misoprostol uygulanırken, diğer hastaya 1000cc Ringerli Laktat solusyonu içerisine 1 gr Traneksamik asit konularak operasyondan 30 dk önce 250 mg/dk dozunda infüzyon halinde başlanarak operasyon süresince devam edildi. Heriki hastada da aynı operasyon teknikleri kullanıldı ve enerji modalitesi olarak ultrasonik kesme yakma yöntemi tercih edildi. Operasyon süreleri yaklaşık olarak benzerdi. Operasyon süresince kanama için izlem yapıldı.

BULGULAR: Traneksamik uygulanan hastanın intraoperatif gözlemde daha az kanama izlenirken preoperatif hemoglobin değeri 11,2 gr/dl den, postoperatif 12. Saatte 10,4 gr/dl'e gerilerken, Mizoprostol kullanılan hastada intraoperatif kanama daha yüksek oranda izlendi. Preoperatif hemoglobin 12,1 gr/dl 'den 8,1 gr/dl'e gerilerken, hastaya 2 ünite eritrosit transfüzyonu yapıldı.

SONUÇ: Laparaskopik myomektomide hemostaz amaçlı kullanılan medikasyonlarla ilgili ileri düzey araştırmalara ihtiyaç olmakla birlikte, 2 hastalık klinik izlem deneyimimize göre Traneksamik asit kullanımının hemostaz açısından Mizoprostol'e üstün olabileceği kanaatindeyiz.

Anahtar Kelimeler: Laparoskopi, Myomektomi, Medikasyon

VS-66

laparoskopik histerektomi video sunumu

Gökhan Yavaş, Tufan Öge
Eskişehir Osmangazi Üniversitesi, Kadın Hastalıkları Ve Doğum A.b.d. Eskişehir

Laparoskopik histerektomi video sunumu

Anahtar Kelimeler: laparoskopik,histerektomi,video,sunumu

VS-67

Geçirilmiş Batın Operasyonları Bulunan Morbid Obez Hastada Laparoskopik Histerektomi Uygulaması

Sadun Sucu, Ülkü Özmen
Bülent Ecevit Üniversitesi Tıp Fakültesi, Kadın Hastalıkları ve Doğum Ana Bilim Dalı, Zonguldak

Türkiye İstatistik Kurumunun, Haziran 2017 tarihinde yayınladığı son güncel verilere göre ülkemizdeki insanların %19,6'sı obezite tanısı almıştır. Sağlık Bakanlığı verilerine göre ülkemizde obezite taramasının tamamlanıp neticelendirilmesinden önceki 1 senelik süreçte toplam 4.770.145 operasyon gerçekleştirilmiştir. Jinekolojik patoloji neticesinde operasyon ile tedavi edilmesi gereken hastaların büyük bir çoğunluğunu, geçirilmiş batın operasyonu bulunan obezite tanısı almış hastalar oluşturmaktadır. Bu tür hastalara uygulanacak cerrahi tedavinin laparoskopik yöntem ile gerçekleştirilmesinin tercih edilme nedenleri, daha kısa süreli hastane yatışına neden olması, daha az ameliyat sonrası ağrı, daha düşük cerrahi alan enfeksiyon riski, daha iyi kozmetik sonuçlar ve hastanın çalışma hayatına daha kısa sürede dönebilecek duruma gelmesi olarak sıralanabilir. Laparoskopik uygulamalarının komplikasyonlarının yanında bu tür hastaların cerrahi tedavilerinin batın içi adezyonlar ve bridler nedeniyle neticelendirilmesi her zaman mümkün olmayabilir. Bu tür hastaların end-tidal basıncı, batın içerisindeki basınç artışına bağlı olarak (abdominal yağ dokusunun fazlalığı, vizualizasyon için trendelenburg açı artışı v.b. sebepler ile) hızlıca yükselerek hasta ve operasyonun devamı için kritik duruma gelir. Koordineli ve kontrollü gerçekleştirilecek olan operasyonlarda neticelenme fırsatı olmak ile birlikte; geçirilmiş batın operasyonları bulunan obez hastaların minimal invaziv bir cerrahi prosedür ile tedavi edilmesi olanaklı kılınmaktadır. Hazırlamış olduğumuz video sunumumuzda bu olanak vurgulanmıştır. Ayrıca operasyona dair bridektomi, dens mesane adezonun açılması ve mesanenin reddi, sağ overin sınırlarının belirlenerek dens bir adhezyon ile yapışık olduğu batın peritonundan serbestleştirilmesi, üreter vizualizasyonu gösterilmiştir. Minimal invaziv cerrahi prosedürler için hasta seçiminde, hasta populasyonunun daha geniş tutulması gerekliliği düşünülmektedir.

Anahtar Kelimeler: laparoskopi, histerektomi, obezite, adezyon, brid

VS-68

Operatif histeroskopi ile adenomyozis tanısı

Özge Kömürcü Karuserci
Gaziantep Üniversitesi,Kadın Hastalıkları ve Doğum Ana Bilim Dalı,Gaziantep

Adenomyozis endometrial stromanın ve glandların uterusun muskuler tabakasında bulunması yani 'uterin endometriozis 'olarak tanımlanır. Bu durum kadınlarda genellikle ağrı ve anormal uterin kanama ile karşımıza çıkar ve bu semptomlar endometriozis semptomları ile benzerdir ve bu kadınların çoğunda aynı zamanda endometriozis mevcuttur. Kadınların %20-35'i adenomyozis tanısı almaktadır. Genellikle 40 lı yaşların başında görülür ve sebebi tam olarak bilinmemesiyle birlikte küretaj öyküsü, sezaryen, uzun süre östrojen maruziyeti ve obeziteye hormon imbalansı suçlanmaktadır. Tanıda ultrasound ya da MR kullanımı ile son 20 yılda adenomyozis tanısı alan hasta sayısında artış gözlenmekte. Tedavi yaklaşımı hastanın yaşına, fertilite durumuna ve şikayetlerine bağlı olarak medikal ya da cerrahi olabilir.

OLGU: 41 yaşında G1P1A1Y1 hasta, son 6 aydır tedaviye dirençli anormal uterin kanama şikayetiyle kliniğimize başvurdu. Hastanın özgeçmişinde bir özellik yoktu ve laboratuar tetkikleri normaldi. Yapılan ultrason incelemesinde endometriuma baskı yapan 12 mm boyutunda adenomyozisle uyumlu kistik görünüm mevcuttu (Şekil 1), bu sebeple hastaya diagnostik histeroskopi kararı alındı. Histeroskopik gözeln sırasında korpus posterior kökenli kistik kitle kavitede görüldü ve operatif histeroskopiye geçerek içeriği boşaltıldı (Video). Hastanın postoperatif kontrollerinde problem olmaması üzerine altı aylık 2mg dienogest tedavi önerisiyle taburcu edildi.

Anahtar Kelimeler: Histeroskopi, adenomyozis,anormal uterin kanama

Şekil 1

VS-69

Serviks kanserinde evreleme cerrahisi: Laparoskopik paraaortik lenfadenektomi

Nasuh Utku Dogan, Ceren Güner, Esra Uysal, Merve Erol, Murat Özekinci, Mehmet Sakıncı
Akdeniz Üniversitesi, Kadın Hastalıkları ve Doğum AD, Antalya

Serviks kanserinin evreleme konusu günümüzde hala tartışmalıdır. FIGO klinik evreleme sistemini benimsemiştir. Fakat özellikle evre 1B2 ve lokal ileri evre tümörlerde cerrahi evreleme (pelvik ve paraaortik lenfadenektomi) tedavi planının doğru bir şekilde yapılmasını sağlar ve hastalığın prognozu hakkında önemli bilgiler sağlar. Ayrıca retrospektif serilerde laparoskopik olarak evrelenen ve histolojik olarak pozitif lenfnodu saptanan hastalarda sağkalım artmaktadır. Kırk yaşında servikste 5 cm tümörü olan hastanın çekilen PET CT'sinde sağ obturator ve internal iliak arter komşuluğunda lenfnodu metastazı ile uyumlu görünüm olması nedeniyle hastaya laparoskopik pelvik paraaortik lenfadenektomi yapıldı. Hastanın klinik evresi 1B2 idi. Histolojik olarak tümör non-keratinize skuamöz hücreli tümör idi. Toplam operasyon süresi 250 dakika toplam kan kaybı 50 cc idi. Postopeartif üçüncü günde hasta taburcu edildi. Nihai patoloji reaktif 16 adet paraaortik 20 adet pelvik lenf nodu olarak rapor edildi. Risk faktörleri olması nedeniyle (büyük tümör, LVSI pozitif, kötü diferansiye patoloji) hasta evreleme cerrahisi sonrası konkomitan kemoradyoterapiye yönlendirildi. Sonuç olarak bulky 1B2 tümörlerde ve lokal ileri evre hastalıkta kemoradyoterapi öncesi evreleme cerrahisi (Laparoskopik paraaortik lenfadnenektomi) tedavinin planlanması ve prognoz konularında yol gösterici olmaktadır. Laparoskopik yaklaşım hasta morbiditesini, kan kaybını en aza indirmekte ve klasik laparotomiye göre kemoradyoterapide gecikmeleri engellemektedir.

Anahtar Kelimeler: Serviks kanseri, Laparoskopik paraaortik lenfadnenektomi, cerrahi evreleme

VS-70 [Laparoskopi]

Büyük uterusta (440 gr) minimal invaziv minilaparoskopik teknik (miniLH ve BSO)

Fatma Ceren Güner[1], Aygün Hamidova[1], Deniz Kıvrak[1],Ceyda Etleç Karadağ[2], Mete Çağlar[1], Selahattin Kumru[1]
[1]Akdeniz Üniversitesi Tıp Fakültesi Kadın Hastalıkları ve Doğum Ana Bilim Dalı, Antalya
[2]Antalya Atatürk Devlet Hastanesi, Antalya

Son yıllarda laparoskopinin popülaritesi hızla artmaktadır. Endoskopik cerrahlar cerrahi travmayı ve işlemin invazivliğini minimale indirmek için yoğun çaba göstermektedirler. Bunun için 2 ana yol izlemektedirler: birincisi giriş port sayısını azaltmaktır1. İkincisi de laparoskopide kullanılan malzemelerin boyutunu, fonksiyonlarda önemli bir olumsuzluk yaratmadan, azaltmaktır. Minilaparoscopi terimi trokar ve kullanılan cerrahi malzeme boyutlarının 2-5 mm çapında olması olarak tanımlanır2.

Hastamız 50 yaşında olup tedaviye dirençli anormal uterin kanama ve adenomyozis ön tanıları ile operasyon planlandı. Pelvik muayenede uterus yaklaşık 14-16 haftalık cesamette idi. Umbilikus üstünden 3.9 mm trokar girilerek 3.3 mm optik girişi yapıldı. Umbilikus lateralinden de 5 mm operasyonel trokar girilerek operasyona başlandı (toplam 2 trokar girişi yapıldı). Sırası ile bilateral round ligament, tuba uterina, uteroovarian ligament, broad lig tutuldu, mühürlendi, kesildi.

Broad ligamentin 2 yaprağı açıldı, ve vesikouterin katlantı yaratıldı. Takiben a.v. uterinalar tutuldu, mühürlendi, kesildi. Uterin manüplatör yardımı ile kolpotomi yapıldı. Daha sonra bilateral infundibulopelvik ligamentler tutuldu, mühürlendi, kesildi. Uterus, overler, ve tuba uterinalar vajinal yoldan çıkarıldı, cuff vajinal yoldan kapatıldı. Uterus ağırlığı 440 gram olarak tespit edildi.

Operasyonun yapılması için gerekli desteği veren Ethicon firmasına teşekkür ederiz.

REFERANSLAR:

1. Ghezzi F, Serati M, et al. Minilaparoscopic Single-Site Total Hysterectomy. Obstet Gynecol. 2015 126(1):151-154
2. Tu FF, Advincula AP. Miniaturizing the laparoscope: current applications of micro- and minilaparoscopy. Int J Gynaecol Obstet. 2008; 100: 94-98.

Anahtar Kelimeler: Minimal invaziv cerrahi, minilaparoskopi, büyük uterus, BSO

VS-71

Dev uteruslarda Total Laparoskopik Histerektomi tekniği

Nasuh Utku Doğan, Aygün Hamidova, Deniz Kıvrak, Burcu Taş Uzun, Mehmet Sakıncı, Murat Özekinci, Nuriye Esra Uysal, Aysel Üren, Emine Şen Bıçak

Akdeniz Üniversitesi Tıp Fakültesi, Kadın Hastalıkları ve Doğum Ana Bilim Dalı, Antalya

Total laparoskopik histerektomi (TLH) laparatomiye oranla minimal invaziv cerrahide gün geçtikçe daha çok kullanım alanı bulmaktadır. TLH için kontrendikasyonlar arasında uterusun normalden büyük olması ve dev myomlar sayılabilir. Büyük uterusları çıkartmak için çeşitli morselasyon teknikleri kullanılmaktadır. Uterusun vajenden çıkabileceği düşünülerek yapılan TLH operasyonu sırasında vajen ve uterus büyüklüğünün uyumsuz olması nedeniyle obstrüktif sorunlarla karşılaşılabilmektedir. Sunulan vakada bilateral olarak üreterler disseke edildikten sonra uterin arterin üreteri çaprazladığı bölgeden impact ligasure kullanılarak ligate edilmiş, bu sayede uterus hacminde azalma sağlanmıştır. Sonrasında Morselatör kullanılarak uterus batın içinden çıkarılmıştır. Sonuç olarak,dev uteruslarda açık cerrahi tercih edilse de bizim tekniğimiz laparoskopik olarak bilateral uterin arterlerin histerektomiye başlamadan primer olarak üreteri çaprazladığı hizadan bağlanmasıdır,bu olgu sırasından kanama riskini oldukça azaltmaktadır. Genellikle TLH yapan operatörler üreter disseksiyonu ve uterin arterlerin önceden ligasyonu tekniğini uygulamazlar Kliniğimizde bu teknik yaygın kullanılmaktadır. Bunun sayesinde her ölçüde dev uterusda TLH yapılması mümkündür. Sunduğumuz olguda preoperatif ve postoperatif hemogram düşüşü gözlenmemiştir. Uterusun ağırlığı ise 800 gr idi.Morselatör kullanımı ise uterusun vajenden çıkartıldığı sırada, uterus boyutu ile vajen ölçüsü arasında uyumsuzluk nedeniyle oluşacak lasserasyonları engellemektedir

Anahtar Kelimeler: Dev Uterus, Total Laparoskopik Histerektomi,Morselatör

VS-72

Step by step OR Preparation and Patient Positioning for Robotic Surgery- video presentation

Ozguc Takmaz[1], Savas Gundogan[1], Esra Ozbasli[1], Mete Gungor[1], Mehmet Murat Naki[2], Faruk Köse[2]
[1]Acibadem MAA University, Department of Obstetrics and Gynecology
[2]Acibadem University Atakent Hospital, Istanbul, Turkey

OBJECTIVE: To describe patient positioning and operation room formation for gynecologic robotic surgery

BACKGROUND: Endowrist manipulation, 3-dimensional visualization and short learning curve make robotic surgery progressively adopted in gynecologic operations. However, use of robotic platform is more complicated and needs an educated team for optimal performance. Well-designed operation room, proper patient positioning and optimal port placement are the initials for a successful robotic surgery. Operation room for robotic surgery has to be both enough spacious for placing the components of the platform and height for the docking procedure. Further, patient positioning and port placement have to be more careful to avoid to harm the patient from remote controlling instruments.

SETTING: Acibadem MAA University Maslak Hospital Operation Room

DESIGN: Step-by-step description video of the preparation of operation room and the patient positioning for robotic gynecologic surgeries.

CONCLUSION: Optimal placing the platform components and organizing the operating room and positioning the patient also with proper port placements enable robotic surgeries less complicated and more successful.

Keywords: robotic surgery, operation room, patient positioning

VS-73

Laparoscopic Management of a Giant Ovarian Cyst in an Adolescent patient

Ahmet Bariş Güzel, Ümran Küçükgöz Güleç, Ghanim Khatib, Mehmet Ali Vardar, Mete Sucu
Çukurova Üniversitesi Tıp Fakültesi, Kadın Hastalıkları ve Doğum AD.ADANA

Ovarian cysts are the most common cause of pelvic masses in women, and in the majority of the cases, women are in their fertile age but giant intraabdominal cysts are very rare, and conventional treatment is full midline laparotomy. The use of the laparoscopic approach versus open approach for the management of huge ovarian cysts is controversial. Laparoscopy is considered as the gold standard approach to manage benign ovarian cysts. The advantages of a laparoscopic approach over a laparotomy include better cosmetic results, less blood loss, less pain and analgesic requirement, faster recovery, and shorter hospitalization time. The laparoscopic approach to large ovarian cysts extending to the umbilicus may be difficult because of the risk of cyst rupture and the small working space. The laparoscopic management of very large ovarian cysts has been described, but most patients are managed by laparotomy. We present a case of complete laparoscopic extirpation of a giant ovarian cyst.

CASE: A 17-year-old female presented with progressive abdominal distension for 1-year along with abdominaly distantion and pelvic pain.
Sonographic scan showed a giant uniloculer cystic mass in the abdomen measuring 18x25x30 cm. A laparoscopic left cystectomy and partial ovarian excision was performed. The postoperative course was uneventful, and the patient was discharged home on postoperative day 1 with minimal pain and tolerating a regular diet. Pathology examination revealed a serous cystadenoma..

CONCLUSION: Giant ovarian cysts can be managed laparoscopically when a normal tumor marker profile and benign imaging appearance exclude the possibility of malignancy. Keywords: Giant ovarian cyst, cystadenoma, Laparoscopy, Adolescent

Keywords: Giant ovarian cyst, cystadenoma, Laparoscopy, Adolescent

SÖZLÜ BİLDİRİLER

SS-01

Pelvik organ prolapsusu etyopatogenezinde kollajen tip-1 ve kollajen metabolizması düzenleyicilerinin araştırılması

Esra Nur Tola
Esra Nur Tola

GİRİŞ: Pelvik organ prolapsusu (POP) yaygın ve major bir sağlık sorunudur. POP'la ilişkili olarak pek çok risk faktörü tanımlansa da etken genelde multifaktörieldir. Uterosakral ligament (USL) uterusu yerinde tutan en güçlü bağlardan biridir ve konnektif dokusunda bol miktarda kollajen tip-1 içerir. POP'lu kadınlarda USL'de kollajen içeriğinde azalma, kollajen tipleri ve morfolojik özelliklerinde değişiklikler tespit edilmiştir. 'A disintegrin-like and metalloproteinase with thrombospondin type motifs (ADAMTS)-2' prokollajenin kollajene dönüşmesinde etkili bir metalloproteinazdır.

AMAÇ: POP'lu kadınların USL'inde ADAMTS-2 ve kollajen tip-1 düzeylerini araştırmaktır.

MATERYAL-METHOD: Çalışmamıza POP skorlama (POP-Q) sistemine göre Evre 3/4 POP tanısı konulup vajinal histerektomi planlanan 22 ve benign jinekolojik nedenlerle histerektomi planlanan 23 kadın alındı. Kollajen metabolizması yaş, menopoz ve sigarayla etkilenebileceğinden çalışmamızda sadece postmenopozal ve sigara içmeyen hastalar alındı. Hormon replasman tedavisi, kollajen metabolizmasıyla ilişkili durum, kronik hastalık, malignansi, pelvik cerrahi öyküsü olan hastalar çalışmadan dışlandı. Histerektomi sırasında sol USL'den 5-10 mm'lik doku alındı ve homojenizasyondan sonra dokuların ADAMTS-2 ve kollajen tip-1 düzeyleri ELISA yöntemiyle ölçüldü.

SONUÇLAR: Gruplar arasında demografik veriler homojen dağılmıştı. POP grubu USL'deki ADAMTS-1 ve kollajen tip-1 seviyesi kontrol grubuna göre daha düşüktü (Tablo 1).Yaş, vücut kitle indeksi, gravida ve doğum şeklinin etkisi çıkarıldıktan sonra ADAMTS-2'nin POP gelişiminde etkisi izlenmezken, kollajen tip-1'in POP gelişimi üzerine negatif prediktif etkisi bulundu (Tablo 2). ADAMTS-2 ve kollajen tip-1 birbiriyle pozitif korele iken, yaş, menopoz süresi, parite ve POP-Q skoru ile korele değildi (Tablo 3).

SONUÇ: USL'deki kollajen tip-1 ve ADAMTS-2 seviyeleri POP etyopatogenezinde önemli olabilir. Özellikle USL'deki azalmış kollajen tip1 POP gelişimiyle ilişkilidir.

Anahtar Kelimeler: Pelvik organ prolapsusu, ADAMTS-2, kollajen tip-1, uterosakral ligament

Tablo 1. POP ve kontrol grupları arası demografik özellikler ve uterosakral ligament ADAMTS-2 ve kollajen tip-1 seviyelerinin karşılaştırılması

	POP grubu (n=22)	Kontrol grubu (n=23)	p değeri
Yaş (yıl)	62.45±7.79	60.91±5.57	0.44
VKİ (kg/m2)	27.18±3.63	29.93±6.52	0.09
Menopoz süresi (yıl)	13.18±7.11	13.17±5.02	0.99
Gravida	6.18±3.63	4.95±3.21	0.23
Parite	4.63±2.88	4±2.79	0.45
Doğum şekli (n, %) NSVD C/S NSVD+C/S	 20/22 (90.9%) 0 2/22 (9.1%)	 15/23 (65.2%) 3/23 (13%) 5/23 (21.7%)	0.83
Aile öyküsü Annede POP öyküsü (n, %) Annede POP cerrahisi (n, %) Kardeşte POP öyküsü (n, %) Kardeşte POP cerrahisi (n, %) 1° akrabalarda POP öyküsü+/cerrahisi (n, %)	 8/22 (36.4%) 5/22 (22.7%) 6/22 (27.3%) 5/22 (22.7%) 11/22 (50%)	 5/23 (21.7%) 4/23 (17.4%) 5/23 (21.7%) 3/23 (13%) 10/23 (47.6%)	 0.27 0.65 0.66 0.39 0.66
ADAMTS-2 (ng/mg prt)	11.44±6.89	23.24±17.86	0.006
Kollagen tip-1 (µg/mg prt)	15.56±6.96	33.41±32.62	0.016

VKİ: Vücut kitle indeksi; NSVD: Normal spontan vaginal doğum; C/S: Sezeryan doğum; POP: Pelvik organ prolapsusu; ADAMTS-2: A disintegrin-like and metalloproteinase with thrombospondin type motifs.

Tablo 2. ADAMTS-2 ve kollajen tip-1 düzeyinin POP gelişiminde prediktif etkisi

	B	p değeri	OR (%95 CI)
Kollajen tip-1 (µg/mg prt)	-0.093	0.01	0.91 (0.84-0.98)
Constant	1.85	0.01	6.37

Kovariatlar: Yaş, VKİ, gravida, doğum şekli. POP: Pelvik organ prolapsusu; VKI: Vücut kitle indeksi; ADAMTS-2: A disintegrin-like and metalloproteinase with thrombospondin type motifs.

Tablo 3. ADAMTS-1 ve kollajen tip-1 düzeyinin demografik veriler ve POP-Q skorları ile korelasyonu

		Yaş	Menopoz süresi	Parite	POPQ skoru	ADAMTS-2	Kollajen tip-1
ADAMTS-2 (ng/mg prt)	r p	-0.16 0.27	-0.2 0.06	-0.02 0.89	-0.09 0.54		0.9 <0.0001
Kollajen tip-1 (µg/mg prt)	r p	-0.12 0.42	-0.2 0.12	0.01 0.94	-0.19 0.2	0.9 <0.0001	

POP: Pelvik organ prolapsusu; POP-Q: Pelvik organ prolapsusu ölçme sistemi; ADAMTS-2: A disintegrin-like and metalloproteinase with thrombospondin type motifs-2.

SS-02

Single Incision Laparoscopic Surgery for Ovarian Torsion

Yetkin Karasu
Ankara Training and Research Hospital

STUDY OBJECTIVE: To investigate the efficacy of single incision laparoscopic surgery (SILS) in ovarian torsion cases.
Design: A retrospective study (Canadian Task Force Classification III).
Setting: A university affiliated training and research hospital
Patients:16 patients with ovarian torsion were included in the study. All patients underwent SILS for ovarian torsion.

MEASUREMENTS AND MAİN RESULTS: From August 2014 to November 2017, 16 patients underwent SILS for ovarian torsion at the Ankara Training and Research Hospital. The median age of the patients was 25 (min-max: 14-41). The most common complaint was abdominal pain, which was present in all patients. Procedures included ovarian detorsion and cystectomy (n=10), detorsion and cyst aspiration (n=2), detorsion only (n=2) and detorsion and ovarian fixation (n=2). The median operative time was 52.5 minutes (min-max: 30-70 min). No major intraoperative or postoperative complications were encountered, and there was no need for conversion to multiport laparoscopic surgery or open surgery. The most frequent pathologic result in patients undergoing cystectomy was benign follicular cyst (n = 7).

CONCLUSION: SILS appears to be feasible, effective and safe in the treatment of ovarian torsion cases. However, there is a need for larger studies comparing SILS with conventional laparoscopy.

Keywords: Single incision laparoscopic surgery, Ovarian torsion, Minimally invasive surgery

SILS configuration

Operative findings of the patients

Patient	Surgery	Time (min)	Bleeding (ml)	Htc Change	Hospitalization	Pathology
1.	Detorsion and cystectomy	47	20	5.0	1	Benign Follicular Cyst
2.	Detorsion	55	30	0.9	1	-
3.	Detorsion and Cyst aspiration	60	0	1.4	1	-
4.	Detorsion and cystectomy	30	0	5.4	1	Benign Follicular Cyst
5.	Detorsion and ovarian fixation	70	30	2.6	1	-
6.	Detorsion and cystectomy	48	10	0.0	2	Dermoid Cyst
7.	Detorsion and cystectomy	44	0	0.7	1	Benign Follicular Cyst
8.	Detorsion	38	10	4.7	1	-
9.	Detorsion and cystectomy	63	20	5.6	1	Dermoid Cyst
10.	Detorsion and cystectomy	50	20	3.2	1	Benign Follicular Cyst
11.	Detorsion and cystectomy	60	20	1.6	1	Benign Follicular Cyst
12.	Detorsion and ovarian fixation	55	50	0.2	2	-
13.	Detorsion and Cyst aspiration	40	10	1.6	1	-
14.	Detorsion and cystectomy	60	0	0.9	1	Dermoid Cyst
15.	Detorsion and cystectomy	40	0	2.3	2	Benign Follicular Cyst
16.	Detorsion and cystectomy	64	20	0.5	1	Benign Follicular Cyst

SS-03

A new method used in laparoscopic hysterectomy for uterine manipulation: "Uterine Rein Technique"

Abdullah Boztosun[1], Remzi Atılgan[2], Şehmus Pala[2], Şafak Olgan[1]
[1]Department of Obstetrics and Gynecology, Akdeniz University, Antalya, Turkey
[2]Department of Obstetrics and Gynecology, Firat University, Elazig, Turkey

OBJECTIVE: The current study aimed to describe a novel technique allowing abdominal manipulation of the uterus during laparoscopic hysterectomy.

MATERIALS-METHODS: Total laparoscopic hysterectomy with newly defined technique was performed in 29 patients between July 2016 and July 2017. Preparation of polyester tape was described in Figure 1. The pre-operatively prepared tape was inserted into the intraabdominal cavity after ligation of infundibulopelvic and round ligaments (before ligating uterine arteries). After being wrapped around uterus at a location just above corpus-isthmus level, both ends of tape A were tied anteriorly. Subsequently, one of the free ends of tape A was passed through the ring of tape B at uterine fundus level and tied with the other free end of tape A. Finally, after being checked for the position and tightness, the remaining free ends of tape A were cut and taken out through port site. After this stage, manipulation of the uterus was performed by grasping of the polyester tape (Figure 1-3).

RESULTS: Technique was successfully performed in a single attempt in 93.1% of cases. Uterine tape released in two cases (6.9%) with myoma uteri and thus the procedure had to be repeated. The mean application time was 11.2 minutes (min-max, 7-25 minutes). The mean operation duration was 120 minutes (min-max, 40-200 minutes). Vaginal manipulator was not required in any of the cases. There were no intraoperative or postoperative major complications within the mean follow-up period of 6 months.

CONCLUSION: Our technique has several advantages including no need for any vaginal manipulator, reduced number of assistants required during operation, allowing near maximum manipulation of uterus in all three dimensions, and enable the surgeons to control the manipulations directly. Finally, our preliminary results on the use of uterine rein technique are promising and justify further investigation in larger prospective studies.

Keywords: laparoscopic hysterectomy, uterine manipulator, uterine rein technique

figure 1

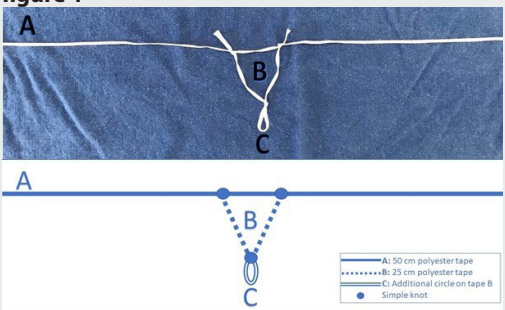

Two pieces of a polyester tape, 50 cm (A) and 25 cm (B), were used for this procedure. Both ends of the tape B were tied to the middle of the tape A within 2 cm distance. Then, by tying a simple knot on the unbound free end of tape B, an additional circle (C) was generated (1-2 cm diameter) which was going to be used to restrain the uterus.

figure2

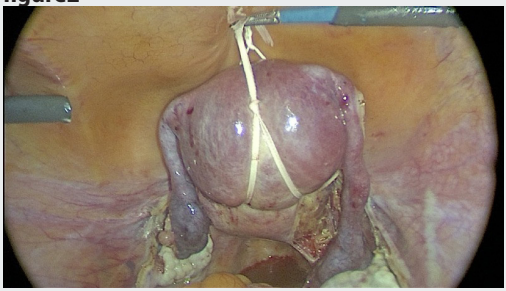

Manipulation of uterus by grasping the polyester tape

figure3

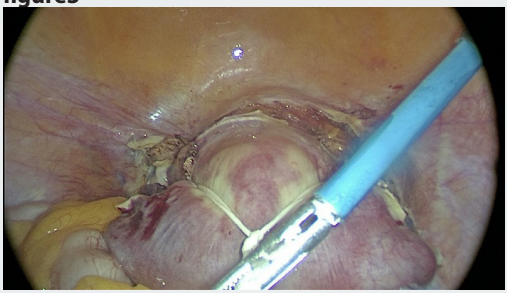

Manipulation of uterus by grasping the polyester tape

SS-04

The effect of the levonorgestrel-releasing intrauterine device used in the abnormal uterine bleeding treatment related to uterine leiomyomas on uterine artery blood flows, leiomyoma size and uterine volume

Hatice Kansu Çelik
Zekai Tahir Burak Woman's Health, Education and Research Hospital, Health Science University, Ankara, Turkey

OBJECTIVES: A prospective cohort study was carried out to evaluate uterine volume, uterine leiomyoma size, uterine artery blood flows in women using the levonorgestrel intrauterine system (LNG-IUS) to treat abnormal uterine bleeding related to leiomyomas.

MATERIALS-METHODS: 30 premenopausal women attending our gynecology clinic due to abnormal uterine bleeding related to uterine myomas were enrolled into the study. The age, gravidity, body mass index (BMI) and menstrual flow pattern using a Pictorial Blood Loss Assessment Chart (PBAC) score were recorded. All women were assessed by ultrasonography at the preinsertion period and 6 months after insertion. The pulsatility and resistance indices (PI and RI, respectively) of the uterine artery, endometrial thickness, uterine volume, and leiomyoma size were evaluated in the preinsertion and postinsertion periods.

RESULTS: 2 patients underwent spontaneous expulsion of the device after 1 and 2 months of follow-up. The mean age of the patients was 47.36+/-2.16 years. At 6 months follow-up, 2 women had a hysterectomy. 3 patients were amenorrheic (Tabel 1). The PBAC score and the mean endometrial thickness were decreased 6 months after insertion; these decreases were statistically significant ($p<0.001$). Also, the hemoglobin level was increased ($p=0.001$). A reduction in mean uterine volume and leiomyoma size, and an increase in mean uterine artery PI were observed, but these changes did not reach statistical significance ($p = 0.654$, $p=0.509$ and $p = 0.07$, respectively) (Table 2).

CONCLUSIONS: LNG-IUS seems to reduce menstrual blood loss, endometrial thickness with no change in the blood flow in the uterine artery. Also, it increases hemoglobin levels in the premenopausal women with uterine leiomyomas even in the absence of reduction of uterine and leiomyoma volume.

Keywords: Levonorgestrel intrauterine system, Doppler flow, Leiomyoma, Abnormal uterine bleeding, Ultrasonography

Demographic and clinical characteristics of the study group

Age (Mean±SD)	47.36±2.16
Gravidity Median (Min-Max)	3 (2-6)
BMI (kg/m2) (Mean±SD)	28.80± 4.49
Amenorrhea n(%)	3 (10%)
Intermenstruel spotting n(%)	6 (21%)
Requirement of hysterectomy n(%)	2(6%)

BMI: Body Mass Index

Power Doppler flow, ultrasonographic, and clinical characteristics

Variables n (%)	Study group(n=28) Baseline	6 months	P
Uterine volume (cm3)	830±328	781±316	0.654
Leiomyoma size (mm)	39.8±10.5	38.6±13.9	0.509
Endometrial thickness (mm)	6.7±0.9	3.6±0.8	<0.001*
Hemoglobin	11.13±1.27	12.51±1.21	<0.001*
Uterine artery PI	2.04±0.51	2.30±0.61	0.07
Uterine artery RI	0.84±0.13	0.86±0.15	0.757
PBAC score	153 (72-225)	35 (0-105)	<0.001*

**P<0.05, statistically significant. PI: Pulsatility Indıces, RI:Resistance indices, PBAC: Pictorial Blood Loss Assessment Chart*

SS-05

Comparison of cost-effectivenes and clinical outcomes of abdominal, vaginal and total laparoscopic hysterectomy in a selected group

Evrim Bostancı
Zeynep Kamil Maternity and Children's Training and Research Hospital, Department of Obstetrics and Gynecology, Istanbul, Turkey

OBJECTIVE: The aim was to compare the perioperative and postoperative outcomes of total laparoscopic hysterectomy(TLH), total abdominal hysterectomy(TAH), and vaginal hysterectomy(VH) in a selected group of patients.

MATERIALS-METHODS: Two hundred twenty-three hysterectomies were included in this study. The patients were separated into three groups. Group1 included patients with TLH(n=63); TAH patients were placed in Group 2(n=133), and Group 3 was made up of patients who underwent VH(n=37). All three groups had similar ages, parities, and uterine sizes. The main outcome measures were operation time, fever, need for analgesia, duration of hospital survellience, return to work time, perioperative and postoperative complications, the number of blood transfusions, and costs of the surgery.

RESULTS: The total operation time was the shortest in the VH group. There was no significant difference in the hospital survellience duration between the three groups. The VH was found to be the cheapest type of hysterectomy. When the VH group was compared with the TLH group, there was no difference in the use of analgesics for postoperative pain or the time return to work. The VH group patients required more blood transfusions in contrast with the TAH(p=0.001) and TLH groups(p<0.001).

CONCLUSION: VH had similar operative and postoperative outcomes but the shortest duration of operation and the lowest surgical cost compared with the other two techniques.

Keywords: total laparoscopic hysterectomy, total abdominal hysterectomy, vaginal hysterectomy, cost-effectiveness, complication

clinical variables of the study participants.

	VH	TLH	TAH	p
Operation time(min)	82.2±22.4	109.7±32.1	89.1±20.8	<0.0001
To return to work time(days)	6.8±1.7	7.3±1.9	7.3±1.9	<0.0001
Analgesia for postoperative pain(amp)	4.2±1.6	4.6±1.4	4.7±1.4	0.206
Cost of surgery(TL)	893.4±178.6	1695.7±630.1	1052.0±114.4	<0.0001

SS-06

Laparoscopic ovarian transposition before pelvic irradiation: results of a tertiary center experience

Oguzhan Kuru, Gokhan Boyraz, Coskun Salman, Kunter Yuce, Nejat Ozgul
Department of Obstetrics and Gynecology, Division of Gynecologic Oncology, Faculty of Medicine, Hacettepe University, Ankara, Turkey

AIM: To report the experience of a tertiary center with laparoscopic ovarian transposition in patients who require pelvic irradiation as part of their cancer therapy.

Design: Cohort study
Setting: The gynecological oncology clinic in a referral center in Turkey.
Patients: 8 premenopausal patients treated with radiotherapy for a pelvic malignancy.
Intervention: Laparoscopic ovarian transposition to paracolic peritoneum with tubes preserved.

RESULTS: Procedure was performed in 8 patients to be unilateral in 2 patients. The indication was Ewing sarcoma in 1 patient, rectum ca in 3 patients, Hodgkin lymphoma in 2 patients, vulva ca in 1 patient, and rhabdomyosarcoma in 1 patient. In 1 patient, 3 months after surgery, torsion occurred in the transposed ovary and metastatic disease was detected after ooferectomy was performed. After exclusion of one pre-menarchal girl, ovarian preservation was achieved in 71% (5/7) of the patients.

CONCLUSION: Laparoscopic ovarian transposition is a safe and feasible procedure in terms of ovarian preservation. The procedure should be considered as an option for patients who want to preserve their fertility/hormonal function before the radiation treatment of pelvic malignancy.

Keywords: Ovarian transposition, laparoscopy, pelvic irradiation

Table 1. Clinical and follow-up characteristics of the patients operated as laparoscopic ovarian transposition

Patient	Age	Indication	Treatment of primary disease	Fertility preservation op	Op time (minutes)	Menses	Complication	Disease status	Follow-up (months)
I	8	Ewing sarcoma	CRT	Unilateral	40			SD	12
II	23	Rectum ca	CRT+LAR	Bilateral	60	Normal		DF	19
III	15	Hodgkin Lymphoma	CRT	Bilateral	60	Normal		DF	11
IV	15	Rhabdomyosarcoma	CRT	Bilateral	60	Irregular (FSH:N)		DF	25
V	26	Vulva ca	Vulvectomy+-BIFLND+RT	Bilateral	105	Absent (FSH elevated)		PD	26
VI	16	Hodgkin Lymphoma	RT	Bilateral	120	Normal		DF	27
VII	34	Rectum ca	RT	Bilateral	120	Normal		DF	2
VIII	17	Rectum ca	LAR+CRT	Unilateral	40	Absent (FSH not assessed)	Ovarian torsion	PD	3

CRT:Chemoradiotherapy, LAR:Low anterior resection, BIFLND:Bilateral inguino-femoral lymph node dissection,SD:Stable disease, DF:Disease free, PD:Progressive disease

SS-07

Rüptüre Olmamış Sezaryen Skar Gebeliklerinin İntralezyoner Enjeksiyonla Tedavisi

Görkem Tuncay
İnönü Üniversitesi, Tıp Fakültesi, Kadın Hastalıkları ve Doğum Anabilim Dalı, Malatya

GİRİŞ: Sezaryenin(CS) az görülen bir geç komplikasyonu sezaryen skar gebeliğidir(CSG). CSG, tüm CS doğumları başına 1/800 ila 1/2500 oranları arasında değişen prevalansta bildirilmiştir. Halen CSG için optimal tedavi yaklaşımı üzerinde fikir birliğine varılamamıştır. Bu çalışmada amaç kliniğimize başvuran CSG olan hastalarda lokal yaklaşım planlanarak, fertilitenin korunması stratejilerinin açıklanmasıdır.

MATERYAL-METOD: Ocak 2014– Haziran 2017 tarihleri arasında bir tersiyer tanı ve tedavi merkezi olan hastanemize başvuran, CSG tanılı hastalar çalışmaya alınmıştır. Tüm olgular ya lokal methotetreksat (MTX) ya da potasyum klorür (KCL) enjeksiyonu ile tedavi edilmiştir. İşlem, follikül aspirasyon iğnesi ile transvaginal ultrasonografi rehberliğinde gerçekleştirilmiştir.

SONUÇLAR: Yedi hastadan oluşan vaka grubunun 2 tanesinde MTX ve 4 tanesinde ise KCL enjeksiyonu uygulanmıştır. Sadece 6 no'lu vakada işlem öncesi, plasenta perkreata nedenli radyoloji departmanı tarafından hipogastrik arterlere embolizasyon işlemi uygulanmış, ardından fetal kalp atımının durması ve 9 günlük bekleme süresi ardından gebelik materyalinin %80'i histeroskopi ile ayrıldıktan sonra hastada masif kanama izlenerek acil histerotomiye geçilmiş ve gebelik materyali tamamen uzaklaştırıldıktan sonra uterin skar alanı onarılarak işlem tamamlanmıştır. Hiçbir hastada işlem sonrası kanama, enfeksiyon izlenmemiştir. Tüm vakalarda uterus korunmuştur.

TARTIŞMA: Literatürde sınırlı sayılı vaka olmasından kaynaklı retrospektif ve non-randomize çalışmalar çoğunluktadır.
Eğer CSG'de ilk trimesterde ekspektan yaklaşım sergilenirse, 2. trimesterde plasental insersiyon anomalisi ve sonuçta peripartum histerektomi ile karşılamak olasıdır.
Benzer durumu merkezimize geç refere edilmesi nedenli 6 no'lu vakada yaşadık.
Erken gebelik haftalarında lokal tedavi etkin görülmektedir. En etkin tedavi yönteminin saptanması için geniş serili prospektif randomize çalışmalara ihtiyaç bulunmaktadır.

Anahtar Kelimeler: Sezaryen skar gebeliği, intralezyoner enjeksiyon, methotreksat, potasyum klorür

Tablo: CSG vaka grubunun klinik ve tedaviye ait özellikleri

Vaka no	Yaş	Gravida/ parite	Gebelik haftası	İşlem sonrası yatış süresi(gün)	Tedavide kullanılan ajan/ tedavi şekli	Komplikasyon
1	27	G5P0	7hf	2	MTX	-
2	28	G2P1	6hf 1gün	2	KCL	-
3	34	G2P1	6hf	1	MTX	-
4	28	G3P1	7hf	7	KCL	-
5	36	G1P0	6hf 2gün	2	KCL	-
6	30	G3P2	10hf 2gün	9	Hipogastrik arter embolizasyon +H/S +histerotomi	Plasenta perkreataya bağlı kanama, transfüzyon, elektrolitlerde bozulma, hafif solunum sıkıntısı
7	40	G1P0	8hf 4 gün	3	KCL	-

SS-08

Does minimally ınvasive surgery reduce anxiety?

Cigdem Yayla Abide
Zeynep kamil maternity and children's diseases training and research hospital

OBJECTIVES: To evaluate whether there were any differences in preoperative and postoperative anxiety in patients who underwent total laparoscopic hysterectomy (TLH) (n=37) and total abdominal hysterectomy (TAH) (n=37).

METHODS: All premenopausal patients who underwent TLH or TAH because of benign uterine disorders were enrolled. The anxiety status was assessed 6 hours before and after the operation using standardized validated questionnaires: State-Trait Anxiety Inventory (STAI).

RESULTS: In the TAH group, the state anxiety level of the patients significantly increased, whereas there was a significant decrease in the TLH group. For trait anxiety level, there was a statistically significant increase in the the TAH group postoperatively. In the TLH group, trait anxiety level decreased postoperatively. In the analysis of between group differences, pre and postoperative state anxiety level was higher in the TAH group. A statistically significant differencet was determined between the groups in respect of the postoperative state anxiety levels($p<0.05$), but not in the preoperative state anxiety levels ($p>0.05$). Statistically significant differences were determined between the groups in respect of education, occupation and curettage rates($p<0.05$).

CONCLUSION: Women undergoing TLH for benign uterine disease may have lower levels of preoperative and postoperative anxiety than women undergoing TAH.

Keywords: preoperative, postoperative, anxiety, total abdominal hysterectomy, total laparoscopic hysterectomy.

Preop-Postop between and within group differences

Parameters	TAH (n=37)	TLH (n=37)	pa
Preop STAI-TX1	44.95±4.83	43.57±4.49	0.208c
Postop STAI-TX1	48.81±5.64	39.62±5.44	<0.05c
Pb	<0.05d	<0.05d	
Preop STAI-TX2	49.76±5.87	51.24±7.44	0.343c
Postop STAI TX2	51.97±5.84	50.84±7.13	0.456c
Pb	<0.05d	0.242d	

a Between Groups (TAH-TLH); b Within groups (Preop-Postop); c Independent Sample T-Test; d Paired Sample T-Test.

SS-09 [Laparoskopi]

Outcome of two cornual heterotopıc pregnancy after ın vıtro fertilizatıon by laparoscopıc cornual repair

Nur Dokuzeylül Güngör[1], Tuğba Gürbüz[2], Aynur Adeviye Ersahin[1]
[1]IVF Unit,BAU,Göztepe Medicalpark Hastanesi,Istanbul,Turkey
[2]Obstetrics and Gyneacology,BAU,Göztepe Medicalpark Hastanesi,Istanbul,Turkey

STUDY OBJECTIVE: To determine the effects of heterotopic cornual pregnancy after in vitro fertilization /embryo transfer and report on our experience of laparoscopic cornual repair..

DESIGN: Single –Center case report
SETTING: Private Hospital
PATIENTS: Two women diagnosed with heterotopic pregnancy were managed by laparoscopic cornual repair or salfenjectomy.

INTERVENTION: All two cases of heterotopic pregnancy were treated by laparoscopy.No patient was converted to laparatomy.

MEASUREMENTS and MAIN RESULTS: The risk factors for heterotopic pregnancy included tubal infertility,cleavage stage ET and frozen ET.Both of the patients gave live birth at the term. The data was collected with medical records.Patients were managed according to hemodynamic status by surgical cornual resection.

CONCLUSION: The incidence of heterotopic pregnancy has risen dramatically with the widespread use of assisted reproductive technology.Early diagnosis and appropriate management of heterotopic pregnancy may lead to a favorable prognosis.Laparoscopic cornual repair appears to be an effective treatment in both cases.

Keywords: CORNUAL PREGNANCY,İVF,HETEROTOPIC PREGNANCY

SS-10

Ultrasound guided tru-cut biopsy as a minimally invasive procedure in the management of adnexal masses

Tufan Oge, Duygu Kayak Comert, Yusuf Cakmak, Omer Tarik Yalcin
Eskisehir Osmangazi Üniversitesi, Kadın Hastalıkları ve Doğum Anabilim Dalı

OBJECTIVE: We hypothesized that ultrasound guided tru-cut biopsy (UGTCB) is reliable and effective method in the differential diagnosis of adnexal masses and to begin testing this hypothesis, we have evaluated the patients who underwent UGTCB in our gynecological oncology department.

METHODS: For this retrospective study, we reviewed the medical records of 77 patients whom underwent UGTCB in our gynecologic oncology department. Patients who have suspected ovarian malignancy but not suitable for optimal debulking surgery, who may have higher rate of morbidity and mortality because of poor performance status or suspected non gynecological tumor and peritenal tuberculosis were the indications of UGTCB.

RESULTS: The indications for UGTCB were candidates for suboptimal cytoreduction (n=45, 58.4%), poor performance status (n=15, 19.4%), suspected non-gynecological tumor (n=17, 22%). Of the patients, 55 of them underwent UGTCB abdominally and 22 patients vaginally. Biopsy materials were to found be sufficient by the pathologist in 73 of 77 cases (94.8%). Histopathologic evaluation revealed primary ovarian tumor in 50 (64.9%) patients. Tuberculosis was found to be second common disease (n=12, 15.1%) among patients who underwent tru-cut biopsy procedure. According to patients' characteristics, there was no statistical difference among patients who underwent vaginal or abdominal procedure, however primary peritoneal cancer is more commonly diagnosed ($p>0.05$) and inadequate material is more commonly seen in vaginal procedures ($p>0.05$).

CONCLUSIONS: Vaginal and/or abdominal UGTCB can be preferred as a minimally invasive procedure in the management of adnexal mass and may be performed especially in advanced ovarian cancer patients with high comorbidity who may benefit from neoadjuvant chemotherapy and suspected non-gynecologic tumors including pelvic tuberculosis.

Keywords: abdominopelvic tumor, advanced ovarian cancer, neoadjuvant chemotherapy, peritoneal tuberculosis, try-cut biopsy, ultrasound

SS-11 [Laparoskopi]

Transumbilical versus lateral transabdominal retrieval of benign ovarian masses at laparoscopy

Kemal Güngördük[1], Osman Aşıcıoğlu[2], Isa Aykut Özdemir[3], Varol Gülseren[4], Muzaffer Sancı[4]
[1]Department of Gynecologic Oncology, Muğla Sıtkı Koçman University,Muğla,Turkey
[2]Department of Gynecologic Oncology, Healt Sciences Üniversity, Kanuni Sultan Süleyman Education and Research Hospital, İstanbul,Turkey
[3]Department of Gynecologic Oncology, Healt Sciences Üniversity,Sadi Konuk Education and Research Hospital,İstanbul,Turkey
[4]Department of Gynecologic Oncology, Healt Sciences Üniversity,Tepecik Education and Research Hospital,Izmır,Turkey

OBJECTIVE: To compare transumbilical (TU) and lateral transabdominal (LTA) route for retrieval of surgical specimens in women with ovarian masses undergoing laparoscopy. Study Design: A total of 109 women receiving laparoscopic surgery of a benign adnexal mass were retrospectively evaluated between January 2014 and September 2017. Of these, 57 had adnexial mass removed via TU route and 52 by a LTA. General anestesia and use of anesthetics were standardized. Data on body mass index, parity, size of the ovarian mass, peri- and postoperative complications, additional postoperative analgesic drug requirement, postoperative incisional pain score that assessed by a 10-cm visual analog scalae (VAS) at 1,3,12, and 24 hours after surgery, time to discharge and type of procedure were recorded.

RESULTS: There was no significant difference in BMI, parity, size of the ovarian mass, specimen removal time, operation time, and type of procedure between the groups. The mean VAS score at 1 hours (5.0 ± 1.7 vs. 6.3 ± 1.3; P<0.0001), at 12 hours (0.7 ± 0.8 vs. 1.2 ± 1.1; P=0.004), and at 24 hours (0.1 ± 0.3 vs. 0.7 ± 0.6; P<0.0001) were lower in the TU removal group. Furthermore, additional postoperative analgesic drug requirement was significantly greater in the LTA removal group (10 [19.2%] vs. 3 [5.3%]; P=0.03]. There was no major complications.

CONCLUSION: For laparoscopic surgery, removal of the ovarian mass through an umbilical port compared to through a lateral port causes less postoperative pain without increasing wound complications such as infection or hernia.

Keywords: ovarian mass, laparoscopy, specimen retrieval

SS-12

Total laparoskopik histerektomi sonrası dren kullanımı

Önder Sakin
Dr Lütfi Kırdar Kartal Eğitim ve Araştırma Hastanesi

Son yıllarda jinekolojide laparoskopi sıkça tercih edilen bir yöntem halini almıştır. Deneyimler eskiye oranla giderek artmaktadır. Ancak dren kullanımı konusunda cerrahlar arasında fikir ayrılıkları halen devam etmektedir. Laparoskopik histerektomi sonrası komplikasyon gelişmeyen ve sonrasında komplikasyon beklenmeyen hastalarda rutin dren kullanılması önerilmemektedir. Ancak kanama şüphesi bulunan vakalarda tercih edilebilmektedir. Bu araştırmada amacımız benign jinekolojik nedenlerle laparoskopik histerektomi yapılan hastalarda dren kullanımının postoperatif avantaj ve dezavantajlarını karşılaştırmaktır.

MATERYAL-METOD: Dr.Lütfi Kırdar Kartal Eğitim ve Araştırma hastanesinde 2015 ile 2017 yılları arasında yapılan total laparoskopik histerektomiler retrospektif olarak incelenmiştir. Hastalar histerektomi sonrası dren konulmasına göre 2 gruba ayrılmıştır. Grup 1: dren konulan grup, grup 2; dren konulmayan gruptur. İstatistiksel değerlendirmeler SPSS 17.0 programıyla gerçekleştirilmiştir. Kontinü veriler student T test ile, kategorisel veriler ise ki-kare testi ile karşılaştırılmıştır.

BULGULAR: Histerektomi yapılan 64 hastadan grup 1'de 35 hasta grup 2'de 29 hasta yer almıştır. Grupların demografik, laboratuar ve klinik parametrelerle ilgili verileri tablo 1'de gösterilmektedir. Operasyon süresinin grup 2'de daha fazla olduğu ve istatistiksel olarak sınırda anlamlı olduğu belirlenmiştir. Özellikle grup 1'de preoperatif ve postoperatif hemoglobin ve hematokrit farklılıklarının istatistiksel olarak anlamlı şekilde daha fazla olduğu görülmektedir. Grup 1 ve grup 2'deki hemoglobin düşüşü sırasıyla 1.6±0.9 ve 1.1±0.6 (p=0.017) iken hematokrit düşüşü 4.8±2.7 ve 3.3±2.2 (p=0.014) olarak belirlenmiştir.

SONUÇ: Benign jinekoloji nedenlerle total laparoskopik histerektomi yapılan hastalarda dren kullanılması hemoglobin ve hematokrit değerlerinde düşüşe neden olabilir. Bu nedenle bu grup hastada dren kullanılmasını gerekli görülmedikçe önermiyoruz.

Anahtar Kelimeler: Laparoskopi, histerektomi, drenaj, komplikasyonlar

tablo 1

	Grup 1 (n:35)	Grup 2 (n:29)	P değeri
Yaş (yıl)	49.9±6.3	51±10.6	0.633
Operasyon öyküsü (var/yok)	6/29	5/24	0.992
Operasyon süresi (saat)	2.24±0.6	2.78±0.7	0.048
Hemoglobin değerindeki düşüş (mg/dl)	1.6±0.9	1.1±0.6	0.017
Hematokrit değerindeki düşüş (%)	4.8±2.7	3.3±2.2	0.014
Lökosit değeri 10.000 k/mm3 üzeri	%25.7 (9/26)	%41.4 (12/17)	0.289
Ateş 37 C derece üzeri	%22.9 (8/27)	%6.9 (2/27)	0.097
Ek analjezik ihtiyacı	%28.6	%48.3	0.173
Taburculuk süresi 48 saat üzeri	%45.7	%44.8	0.943

Tablo 1: hastaların demografik, laboratuvar ve klinik parametrelerinin karşılaştırması

SS-13

Four ports access versus three ports access total laparoscopic hysterectomy

Muzaffer Seyhan Çıkman
Department of Gynecologic Oncology, Health Sciences University, Dr. Lütfi Kırdar Kartal Training and Research Hospital, Istanbul, Turkey

BACKGROUND/AIMS: TLH (Total laparoscopic hysterectomy) is commonly done with three ports consisting of an optical port and two accessory ports. Recently, single port usage is increasing. My aim is to discuss pros and cons of using the fourth port in addition to three ports.

METHODS: Datas of patients who underwent TLH for a benign cause between 01.07.2015 and 10.13.2017 in Dr. Lütfi Kırdar Kartal Training and Research Hospital were obtained, retrospectively. Patients who re-operated or underwent laparotomy converted from TLH were not included in the study. Sixty four patients were included in the study. Preoperative and postoperative data were obtained from medical records. Patients were divided into two groups: group 1 was operated with 3 ports and group 2 was operated with 4 ports. Two groups were compared in terms of demographic, laboratory and clinical parameters. SPSS 17 was used for comparisons. Student t-test was used for continuous data and chi-square test was used for categorical data. $P< 0.05$ was considered statistically significant.

RESULTS: Sixty four TLH cases were included in the study. There are 29 patients in group 1 and 35 patients in group 2. The data related to demographic, laboratory and clinical parameters of the groups are shown in table 1. When table 1 is examined, there is no difference between groups in terms of demographic characteristics and blood parameters. Clinically, there is 27.6% fever (≥37.5C) in group 1 and 5.7% fever in group 2 ($p=0.034$). When group 1 patients are examined, it is seen that the rate of drain usage was 93.1% whereas in group 2 this ratio is 22.9% ($p< 0.0001$).

CONCLUSION: In TLH, adding a port to classic 3 ports does not affect operation time, postoperative blood value and discharge time. I think that fever is associated with drain. Surgeons should not avoid to use additional ports if necessary.

Keywords: laparoscopy, hysterectomy, port count, complication

Table 1: Demographic, laboratory and clinical parameters

Parameters	Grup 1 (3 ports) n=29	Grup 2 (4 ports) n=35	P
Age (year)	49.4±6.2	51.3±9.9	.399[a]
Operation history (+/-)	13% (4/25)	20% (7/28)	.741[b]
Operation time (hour)	2.4±0.6	2.7±0.7	.083[a]
Postoperative hgb decrease (g/dl)	1.5±0.9	1.3±0.7	.230[a]
Postoperative hct decrease (%)	4.6±2.7	3.7±2.4	.172[a]
≥37.5°C fever	27.6% (8/21)	5.7% (2/33)	**.034[b]**
Additional analgesia (2. and 6. hour standart)	27.6% (8/21)	45.7% (16/19)	.195[b]
Drain (+/-)	93% (27/2)	22.9% (8/27)	**.0001[b]**
Discharge time (>48 hours/<48 hours)	44.8% (13/16)	45.7% (16/19)	.934[b]

Datas were recorded as mean± SD, % and rate. a: Student t-test b: Chi square test

SS-14

İstmoselin ve Skar Gebeliklerin Balon Kılavuzluğunda Laparoskopik Yönetimi

Çetin Kılıççı
Zeynep Kamil Maternity and Children's Training and Research Hospital, Department of Obstetrics and Gynecology, Istanbul, Turkey

AMAÇ: Bu çalışmamızda anormal uterin kanama, pelvik ağrı, sekonder infertilite yakınmaları mevcut olan 6 istmosel olgusu ile skar ektopik gebeliği mevcut olan 6 olgunun eski insizyon bölgesinde foley sonda şişirilerek, rezeke edilecek alanın belirlendiği, laparaskopik rezeksiyon yaptığımız olguların sonuçlarını sunmayı amaçladık

MATERIAL- METHODS: Bu çalışmamızda Ocak 2016-Aralık 2017 yılları arası Zeynep Kamil Kadın ve Çocuk Hastalıkları Eğitim ve Araştırma Hastanesi jinekoloji kliniğine anormal uterin kanama, pelvik ağrı, sekonder infertilite yakınmaları ve skar ektopik gebelik tanısı ile başvuran 12 olgu incelenmiştir.

RESULTS: Çalışmamızda anormal uterin kanama yakınması olan tüm olgularda operasyon sonrasında kanama semptomlarında tam düzelme görüldü. Yine dismenore yakınması olan olguların pre op VAS skoru 6.63 iken post op VAS skoru 2.9 olarak bulundu. Nish üzerindeki myometrial kalınlık pre op 2.51mm iken nish rezeksiyonu sonrası skar hattındaki myometrial kalınlık 5.36 mm olarak ölçüldü. İnfertilite öyküsü olan 4 olgudan birinde tedaviden sonra gebelik oluştu ancak missed abortusla sonuçlandı.Bir olguda operasyon sonrası istmus seviyesinde sineşi oluştu.

CONCLUSIONS: Deneyimlerimize göre skarda şişirilen balon eşliğinde laparaskopik kesenin çıkarılması skarı görünür hale getirdiğinden operasyonu kolaylaştıran, tüm defektli dokunun çıkarılmasına imkan sağlayan ve operasyon sonrası yeterli myometrial kalınlık sağlayan bir yöntemdir

Anahtar Kelimeler: istmosel, skar gebelik, laparoskopik rezeksiyon

SS-15

Premenopozal anormal uterin kanamalı olgularda kavite içi patolojileri değerlendirmede transvajinal ultrason, salin infüzyon sonografisi ve histeroskopi yöntemlerinin etkinliklerinin karşılaştırılması

Hatice Akkaya[1], Hatice Karaman[2]
[1]Ankara zekai tahir burak kadın sağlığı eğitim ve araştırma hastanesi kadın hastalıkları ve doğum kliniği
[2]Kayseri eğitim ve araştırma hastanesi tıbbi patoloji kliniği

AMAÇ: Bu çalışmada amacımız;AUK'lı olgularda kavite içi patolojileri değerlendirmede TVUSG,SİS ve Histeroskopi yöntemlerinin endometrial polip,myom ve sezeryan skarında gelişen istmoseli saptamada etkinliğinin araştırılmasıdır.

GEREÇ-YÖNTEM: Bu çalışmada Mayıs 2014-Aralık 2016 tarihleri arasında Kayseri Eğitim Araştırma Hastanesi jinekoloji polikliniğine AUK nedeniyle başvuran 272 olgu değerlendirildi. Çalışmaya, reprodüktif -premenopozal dönemdeki(35-48yaş) hastalar dahil edildi.Gebeler, hormon içerikli ilaç kullanan,bekar yada nulllipar, konjenital uterin anomalisi, bilinen malignitesi ve rahim içi aracı olanlar çalışma dışı bırakıldı. Hastane lokal etik kurulu onayı alındıktan sonra olgular retrospektif değerlendirildi.AUK şikayeti bulunan tüm olgulara TVUSG yapıldı ve görünümleri itibariyle polip, myom,hiperplazi,normal bulgular ve sezeryan skarında gelişen istmosel olarak sınıflandırıldı. Sonrasında kavitenin ileri değerlendirmesinde SİS uygulanan 136 ve Histeroskopi yapılan 136 hasta görüntüleme sonuçlarıyla karşılaştırıldı.

BULGULAR: TVUSG ile sensitivite %61.4 ve spesifite % 98.7 olarak diğer yöntemlerden daha başarılı istmoseli değerlendirdiği görüldü.Polip ya da myom gibi kitle lezyonlarının patoloji sonucu varken,istmosel görsel bir tanımlama olup patolojik tanı histerektomiyle mümkündür. Patoloji sonuçları ile tanısal yöntemlerin istmoseli saptama başarısı karşılaştırılamadığı için; tüm yöntemlerin istmosel varlığını saptamadaki sensitivite ve spesifiteleri değerlendirilmesi TVUSG ile kıyaslanarak yapıldı.

SONUÇ: Endometrial polip değerlendirmede SİS; submukozal myom ve istmosel saptamada TVUSG diğer görüntüleme yöntemlerine göre daha etkin bulunmuştur.Diğer yöntemlerin görüntülemede daha başarılı olduğu düşünülen lezyonlarda, histeroskopik yaklaşımın hem tanı hem de tedavi sağlayabilmesi açısından bakıldığında; intrakaviter bir patoloji düşünüldüğünde, histeroskopik değerlendirme tanı ve tedavide öncelikli göz önünde bulundurulmalıdır.

Anahtar Kelimeler: Histerokopi,salin infüzyon sonografi,istmosel,endometrial polip,submukoz myom,ultrasonografi.

Table 1. Tüm olguların gruplara göre demografik ve klinik özellikleri

	Grup 1 (SİS) n=136	Grup 2 (Histeroskopi) n=136	P değeri
Yaş(yıl)*	43.1±4.56(35-47)	42.7±4.54(35-48)	0.46
Doğum sayısı(ortalama±SS)*	3.12±0.9	2.96±1.06	0.059
Sezaryen sayısı(ortalama±SS)*	1.6±1.2	1.4±1.1	0.109
Acil CS(n%)**	60(%52.6)	54(47.4)	0.53
Elektif CS(n%)**	37(%47.4)	41(%52.5)	0.53
Vaginal Doğum(n%)**	39(%48.7)	41(% 51.2)	0.79
VKİ (kg/m2) **	27.7±4.46	27.1±4.69	0.34
Sigara(var/yok)	36/100	32/104	0.57
Uterus pozisyonu (n)* Anteflex/ Retroflex	103/33	109/27	0.38

**Mann Whitney U test ** Chi square test VKİ: vücut kitle indeksi*

Table 2. Test tekniklerinin kavite patolojisini belirlemede başarılarının karşılaştırılması

Lezyon	Yöntemler	Eğri Altı Alan+Standart hata	Güven Aralığı	Pdeğeri
Endometrial polip	TVUSG	0.65 ±0.034	0.58-0.71	<0.0001
Endometrial polip	SİS	0.79 ±0.043	0.71-0.88	<0.0001
Endometrial polip	Histeroskopi	0.72 ±0.052	0.62-0.82	<0.0001
Submucoz Myom	TVUSG	0.70 ±0.058	0.59-0.82	<0.0001
Submucoz Myom	SİS	0.67±0.105	0.47-0.88	0.064
Submucoz Myom	Histeroskopi	0.64±0.074	0.50-0.79	0.03
İstmosel	TVUSG	HY	HY	HY
İstmosel	SİS	0.69±0.046	0.61-0.78	<0.0001
İstmosel	Histeroskopi	0.73±0.044	0.65-0.82	<0.0001

HY: Hesaplama Yapılmadı

SS-16

The diagnostic accuracy of office hysteroscopy for the diagnosis of intrauterine pathologies in women with abnormal uterine bleeding

Hale Göksever Çelik, Gonca Yetkin Yıldırım, Elif Göknur Topçu
Saglik Bilimleri University, Istanbul Kanuni Sultan Suleyman Training and Research Hospital, Department of Obstetrics and Gynecology, Istanbul

AIM: Abnormal uterine bleeding is a common gynecologic problem occurring in approximately 10 to 35 percent of women. This can result in anemia, interfere with daily activities and raise concerns about uterine pathologies. Treatment of certain underlying conditions such as polyps, uterine fibroids which can be diagnosed and resected via hysteroscopy may correct the bleeding. Transvaginal ultrasonography (TVS) is considered the initial, affordable and comfortable non-invasive procedure for assessment of intrauterine pathologies. Hysteroscopy is the gold standard for investigation of the uterine cavity, particularly when pathology is suspected. It permits direct visualization of the uterine cavity, showing characteristics of lesions. The aim was to determine the diagnostic accuracy of office hysteroscopy compared with transvaginal ultrasound for detection of uterine cavity abnormalities in women with abnormal uterine bleeding accepting the endometrial biopsy as the gold standard.

METHODS: A total of 101 women were recruited. For all cases diagnosed or suspected to have an uterine pathology with TVS, hysteroscopy was performed to differentiate and resect of these lesions for histopathologic examination.

RESULTS: Clinical and demographic characteristics were shown in Table 1. The mostly encountered lesions in endometrial cavity via office hysteroscopy were endometrial polyps (83.2%), submucous myomas (7.9%) and co-existence of these two structural lesions (5.9%). Diagnostic accuracy of hysteroscopy was shown in Table III compared with TVS.

DISCUSSION: TVS is a non¬invasive, comfortable, inexpensive method, but there is no chance to manage if there is a structural lesion. Office hysteroscopy is considered a gold standard method for evaluation of the uterine cavity, with the capability for treatment. It provides accurate description of the intrauterine lesions especially for endometrial polyps although the diagnostic accuracy for submucosal myomas is somewhat lower.

Keywords: hysteroscopy, endometrial polyp, submucosal myoma

Clinicodemographic characteristics of the patients

Characteristics	Mean±SD or number (%)
Age	43.1±9.7
Gravida	
0	9 (8.9)
≥1	92 (91.1)
Parity	
0	10 (9.9)
≥1	91 (90.1)
Abortus	
0	62 (61.4)
≥1	39 (38.6)
Comorbidity	
Absent	88 (87.1)
Present	13 (12.9)
Drug usage	
Absent	93 (92.1)
Present	8 (7.9)
Operation history	
Absent	71 (70.3)
Present	30 (29.7)
Menstruaş cycle	
Regular	6 (5.9)
Irregular	81 (80.2)
Postmenopause	14 (13.9)
Complaint	
Heavy menstrual bleeding	79 (78.2)
Intermenstrual bleeding	6 (5.9)
Postmenopausal bleeding	12 (11.9)
Pelvic pain	2 (2.0)
Dysmenorrhea	2 (2.0)

Intrauterine structural lesions via different diagnostic methods

Intrauterine structural lesions	Number (%)
TVS	
Normal	3 (3.0)
Polyp	90 (89)
Myoma uteri	5 (5.0)
Polyp+myoma uteri	3 (3.0)
Office hysteroscopy	
Normal	3 (3.0)
Polyp	84 (83.2)
Myoma uteri	8 (7.9)
Polyp+myoma uteri	6 (5.9)
Operative hysteroscopy	
Normal	5 (5.0)
Polyp	85 (84.2)
Myoma uteri	10 (9.9)
Polyp+myoma uteri	1 (1.0)
Histopathologic examination	
Normal	17 (16.8)
Polyp	73 (72.3)
Myoma uteri	9 (8.9)
Polyp+myoma uteri	2 (2.0)

Diagnostic accuracy of transvaginal ultrasonography and office hysteroscopy for the diagnosis

Diagnostic method	Sensitivity (%)	Speci-fity (%)	Positive predictive value (%)	Negative predictive value (%)
TVS	87.3	11.8	78.9	66.7
Office hys-teroscopy	91.8	17.6	79.8	100

SS-17

Tubo-ovarian Abse'de laparoskopik cerrahi yaklaşımın avantaj ve dezavantajları nelerdir?

Emre Erdem Taş
Ankara Yıldırım Beyazıt Üniversitesi, Kadın Hastalıkları ve Doğum Ana Bilim Dalı, Ankara

GİRİŞ: Günümüzde tubo-ovarian abse (TOA) olgularının yarıdan fazlası geniş spektrumlu antibiyotik rejimleri ile tedavi edilebilmektedir. Antimikrobiyal tedaviye yanıt vermeyen olgularda ise cerrahi ile apse odağının (ve çoğunlukla çevre dokuları) çıkarılması gerekmektedir. Bu çalışmada TOA tanısı ile cerrahi uygulanan olgularda laparoskopik cerrahi yaklaşımın standart cerrahi yaklaşım olan laparotomiye göre avantaj ve dezavantajları araştırılmıştır.

YÖNTEM: Bu çalışmada tek merkezde 2007–2018 yılları arasında TOA nedeni ile cerrahi uygulanan 147 olgunun klinik ve cerrahi özellikleri retrospektif olarak incelendi. Ardından olgular laparoskopik veya laparotomik cerrahi uygulananlar olmak üzere iki gruba ayrıldı ve incelenen parametreler açısından karşılaştırıldı. Tüm testlerde $p<0,05$ istatistiksel olarak anlamlı olarak kabul edildi.

BULGULAR: Olguların 115 (%78,2) tanesine laparotomik, 32 (%21,8) tanesine ise laparoskopik cerrahi (adneksektomi±histerektomi) uygulanmıştı. Tüm olgular ile cerrahi grupların klinik özellikleri Tablo'da sunulmuştur.
Gruplar karşılaştırıldığında ise laparoskopik cerrahi yaklaşımın daha kısa operasyon süresi, daha az preoperatif–postoperatif hemoglobin farkı ve daha kısa postoperatif hastanede yatış süresi ile ilişkili olduğu görüldü ($p<0,05$) (Tablo). Diğer taraftan re-operasyon gereksinimi laparoskopik cerrahi uygulanan olgularda laparotomik cerrahi uygulanan olgulara göre anlamlı oranda daha yüksek olsa da (%15,6'e karşı %4,3; $p=0,04$), komplikasyon görülme oranı açısından gruplar arası anlamlı farklılık izlenmedi (%15,6' karşı %10,4; $p=0,5$).

TARTIŞMA: Çalışmamız TOA olgularında laparoskopik cerrahi yaklaşımın standart cerrahi yaklaşım olarak görülen laparotomik cerrahi yaklaşıma göre belirgin avantaj ve üstünlüğünün olduğunu göstermiştir. Deneyimli cerrahi ekip ve yeterli endoskopik ekipman varlığında bu olgularının tedavisinde laparoskopi güvenli ve öncelikle tercih edilmesi gereken cerrahi yaklaşım yoludur.

Anahtar Kelimeler: Tubo-ovarian abse, laparoskopi, laparotomi.

Tubo-ovarian apse nedeni ile cerrahi uygulanan tüm olgular ile laparotomik ve laparoskopik cerrahi uygulanan olguların klinik ve cerrahi özellikleri.

	Tüm olgular (n=147)	Laparotomi (n=115; % 78,2)	Laparoskopi (n=32; % 21,8)	p
Yaş (yıl), ortalama ± Ss (aralık)	40,8 ± 8,4 (18-65)	41,1 ± 8,8 (18-65)	39,8 ± 6,8 (22-55)	0,45
Gravida, ortanca (ÇAD) (aralık)	3 (2) (0-9)	3 (2) (0-9)	3 (2) (0-7)	0,9
Parite, ortanca (ÇAD) (aralık)	2 (1) (0-6)	2 (1) (0-6)	2 (1,75) (0-6)	0,32
Vücut kitle indeksi (kg/m2), ortalama ± Ss (aralık)	26 ± 4 (16,2-37)	26,1 ± 4 (18-37)	25,7 ± 4,2 (16,2-36)	0,59
Menapoz durumu, n (%) - Evet - Hayır	24 (%16,3) 123 (%83,7)	20 (%13,6) 95 (%64,6)	4 (%2,8) 28 (%19)	0,6
Ortalama apse çapı (cm), ortalama ± Ss (aralık)	6,3 ± 2,4 (3-15)	6,3 ± 2,6 (3-15)	6,2 ± 1,8 (3-10)	0,83
Preoperatif Hgb değeri (gr/dl), ortalama ± Ss (aralık)	11,3 ± 1,5 (7,9-14,6)	11,3 ± 1,5 (7,9-14,6)	11,6 ± 1,3 (8-13,6)	0,27
Operasyon süresi (dk), ortalama ± Ss (aralık)	94 ± 40 (30-300)	101 ± 40 (45-300)	61 ± 16 (30-100)	0,0001
Preoperatif-postoperatif Hgb farkı (gr/dl), ortalama ± Ss (aralık)	1,6 ± 0,7 (0,5-4,1)	1,7 ± 0,8 (0,5-4,1)	1,1 ± 0,5 (0,5-2,6)	0,0001
Postoperatif hastanede kalış süresi (gün), ortanca (ÇAD) (aralık)	5 (4) (2-31)	5 (4) (3-31)	4,5 (4) (2-25)	0,01
Re-operasyon gerekliliği, n (%) - Evet - Hayır	10 (% 6,8) 137 (% 93,2)	5 (%4,3) 110 (%95,7)	5 (%15,6) 27 (%84,4)	0,04
Komplikasyon, n (%)* - Evet - Hayır	17 (%11,6) 130 (%88,4)	12 (%10,4) 103 (%99,6)	5 (%15,6) 27 (%84,4)	0,5

Kısaltmalar: Ss: Standart sapma; ÇAD: Çeyreklikler arası dağılım; Hgb: Hemoglobin.
**Komplikasyonlar: İntestinal yaralanma (8 olgu), üriner sistem yaralanması (1 olgu), pnömoni (3 olgu), mezenterik emboli (1 olgu), postoperatif ileus (8 hasta).*

SS-18

İntrauterine Extraamniyotik Adezyonların 3D Ultrasonografi ile Benzer Görünümü: İpteki Çarşaf

R Ada Bender
İstinye Üniversitesi Sağlık Bilimleri Fakültesi

AMAÇ: Gebelerde anomali taraması esnasında görüntülenen intauterin extraamniyotik adezyonların gebelik sonuçları ve doğum sonrası takipler için kolay tanınabilirliğini sağlamak.

MATERYAL-METOD: Anomali taraması için başvurmuş olan gebelerden abdominal 3D ultrasonografi (USG) ile tespit edilen intrauterin extraamniyotik adezyonları olan 24 hasta görüntü benzerliği açısından geriye dönük olarak değerlendirildi.

SONUÇ: Hastaların tümünde adezyonlar uterin istmus yada cornuda yeralmakta olup, gebelik için kötü sonuçlara neden olmamıştı. İntrauterin extraamniyotik adezyonu olan hastalarda USG de spesifik bir görünüm izlendi. Bu görünüm ipe serilmiş bir çarşaf görümünü andırdığı için "ipteki çarşaf" olarak isimlendirildi.

TARTIŞMA: Anomali taraması için kullanılan 3D USG de amniyon mayinin de görüntü kalitesini artırmasıyla gebelik öncesi bilgi sahibi olunmayan ancak gebeliğin takibi için önemli olan intrauterin adezyonlar tanınabilir.

Anahtar Kelimeler: 3D ultrasonografi, gebelik, intrauterin adezyon

İntrauterine extraamniyotik adezyon: ipteki çarşaf

İntrauterine extraamniyotik adezyonun 3D USG görüntüsü

SS-19

Laparoskopik tubal reanastomoz yapılan hastaların gebelik ve hsg sonuçları:tek bir merkezin 2 yıllık retrospektif sonuçları

Resul Karakuş
Sağlık Bilimleri Üniversitesi Zeynep Kamil Kadın ve Çocuk Hastalıkları E.A.H. Kadın Hastalıkları ve Doğum Bölümü

AMAÇ: Tubal sterilizasyon yaygın yapılan bir kontrasepsiyon yöntemidir.Tubal sterilizasyon sonrasında çeşitli nedenlerle tekrar gebe kalma isteği ve pişmanlık duygusu oluşabilmektedir. Bu durumda kadınlar için iki tedavi seçeneği mevcuttur:mikrocerrahi tubal reanastomoz ve İVF tedavisidir.Tubal reanastomoz ameliyatları laparoskopik,robotik ve laparatomik olarak başarılı bir şekilde yapılabilmektedir.Bu çalışmada kliniğimizde son 2 yılda yapılan laparoskopik tubal reanastomoz hastalarının gebelik ve histerosalpingografi (hsg) sonuçları ile başarıyı etkileyen faktörleri değerlendirmeyi amaçladık.

MATERYAL-METOD: Ocak 2016-haziran 2017 tarihleri arasında laparaskopik tubal reanastomoz yapılan 16 hasta retrospektif olarak değerlendirildi.Tüm hastalara sezaryen sırasında pomeroy yöntemiyle tubal ligasyon yapılmış.Ameliyat öncesinde tüm hastalar infertilitenin olası nedenleri açısından değerlendirilmiş ve normal olanlar çalışmaya dahil edilmiştir.Ameliyat sonrasında gebe kalma ve hsg ile değerlendirilmişir.

BULGULAR: Hastaların yaş ortalamsı 37,4 (29-41) idi.İntraoperatif tubal pasaj; iki taraflı geçiş 10 hastada,tek taraflı geçiş 3 hastada sağlandı.2 hastada geçiş olamadı.1 hastada yetersiz tubal uzunluk ve yapışıklıklardan dolayı reanastomoz yapılamadı.3 farklı cerrahi ekip tarafından yapılan ameliyatların süresi ortalama 110 dk idi.(80-160 dk).İntraoperatif ve postoperatif komplikasyon olmadı.Genel gebelik,intrauterin ve ektopik gebelik oranları sırasıyla % 31,2 (5/16), %25 (4/16), %6,1 (1/16) idi.Gebelik oluşmayan hastalarda postoperatif 3.ayda çekilen hsg de iki tarflı geçiş oranı %50 (8/16) tek taraflı geçiş %12,5 (2/16) idi.

SONUÇ: Laparoskopik tubal reanastamoz daha az komplikasyon,postoperatif ağrı, küçük insizyon,kısa sürede iyileşme ve normal aktivitelerin daha erken başlaması gibi avantajalara sahiptir. Tubal sterilizasyonu olan ve gebelik isteyen seçilmiş hastalarda laparoskopik tubal reanastomoz ile tatmin edici gebelik oranı ve tubal pasaj sağlanmaktadır.

Anahtar Kelimeler: Laparoskopi,tubal reanastomoz,histerosalpingografi,mikrocerrahi

SS-20

Endometrioma olgularında nötrofil-lenfosit oranı, platelet-lenfosit oranı ve CA 125 düzeyi ile dens adezyon arasındaki ilişki

Tuğba Kınay, Eylem Ünlübilgin, Sevgi Koç, Fulya Kayıkçıoğlu, Ömer Lütfi Tapısız, Şadıman Kıykaç Altınbaş, Özlem Moraloğlu Tekin
Sağlık Bilimleri Universitesi, Ankara Etlik Zübeyde Hanım Sağlık Uygulama Araştırma Merkezi, Ankara, Türkiye, Kadın Hastalıkları ve Doğum Bölümü

AMAÇ: Endometrioma olgularında nötrofil-lenfosit oranı, platelet-lenfosit oranının ve CA 125 düzeyinin dens adezyonu öngörebilecek belirteçler olup olmadığını araştırmaktır.

YÖNTEMLER: Retrospektif kesitsel çalışmaya Ocak 2016-Aralık 2017 tarihleri arasında üçüncü basamak bir merkezin jinekoloji kliniğinde adneksial kitle nedeni ile elektif koşullarda opere edilen ve histopatolojik tanısı endometrioma olan olgular dahil edildi. Hastaların demografik, klinik bilgileri ve preoperatif laboratuar sonuçları medikal kayıtlardan incelendi. Yakın zamanda geçirilmiş enfeksiyon öyküsü olan, operasyon sırasında pelvik enfeksiyon saptanan, torsiyon veya kist rüptürü nedeni ile acil opere edilen olgular çalışma dışı bırakıldı. Operasyon sırasında dens adezyon saptanan ve saptanmayan hastaların nötrofil-lenfosit oranı, platelet-lenfosit oranı ve CA 125 düzeyleri karşılaştırıldı.

BULGULAR: Adneksial kitle nedeni ile opere edilen toplam 224 hastanın medikal kayıtları incelendi. Histopatolojik tanısı endometrioma olan 54 hasta çalışmaya dahil edildi. Hastaların ortalama yaşı 39.3 ± 5.9, gravida 2.3 ± 1.6, paritesi 1.8 ± 1.0 idi. Hastaların %53,7'sinde evre III, %46,3'ünde evre IV endometriosis saptandı. Ortalama kist boyutu 7.0 ± 2.4 cm idi. Otuz (%55.6) hastaya laparoskopik kistektomi, 22 hastaya (%40.7) laparoskopik ooferektomi, 2 (%3.7) hastaya laparotomi yapıldı. Operasyon sırasında dens adezyon saptanan ve saptanmayan hastaların median nötrofil-lenfosit oranı (2.4 [1.5-5.4] vs. 2.4 [1.4-4.4]), platelet-lenfosit oranı (149.3 [62.7-302.3] vs. 136.5 [82.6-254.3]) ve CA 125 düzeyleri (39.4 U/ml [10.6-775.0] vs. 39.4 U/ml [11.4-239.0]) benzer bulundu ($p > 0.05$).

SONUÇ: Çalışma grubunda nötrofil-lenfosit oranı, platelet-lenfosit oranı ve CA 125 düzeyi ile dens adezyon arasında ilişki saptanmadı. Bu belirteçler endometrioma olgularında dens adezyon varlığını öngörmek için kullanılamaz.

Anahtar Kelimeler: Endometrioma, dens adezyon, nötrofil-lenfosit oranı, platelet-lenfosit oranı, CA 125

SS-21

Evaluation Of Palm-Coein Classification with Abnormal Uterine Bleeding in Turkish Women

Burcu Kısa Karakaya[1], Umit Yasemin Sert[1], Özlem Evliyaoğlu[1], Yaprak Ustün[1]
[1]Burcu Kısa Karakaya,University of Health Sciences, Zekai Tahir Burak Women's Health Education and Research Hospital, Ankara, Turkey
[2]Ümit Yasemin Sert
[3]Özlem Evliyaoğlu
[4]Yaprak Üstün

AIM: In 2011,the International Federation of Gynaecology and Obstetrics working group on menstrual disorders has introduced a new classification system called ''PALM-COEIN" in the interest of abnormal uterin bleeding(AUB). The aim of the study was to evaluate the new classification and to compare with former classical terminology for AUB.

MATERIAL-METHODS: This retrospective study was performed in Gynaecology Clinic of Zekai Tahir Burak Hospital between february 2015 and february 2016. each case has examined in terms of anatomical structure, physical examination and pelvic ultrasonography. Endometrial samples and hysterectomy specimen were obtained for histopathological investigation if applicable. Possible underlying causes were categorised according to the new classification system.

RESULTS: The study included 637 women who presented with complaints of abnormal uterine bleeding. The people who complained of abnormal uterine bleeding has categorized with classical terminology and examined under the name of "hypermenorrhea" which contained 5 different pathology combinations, "menorrhagia" with nine pathologies, "metrorrhagia" with 6 pathologies, and "menometrorrhagia" including 7 pathologies. Cases which has categorizated with PALM-COEIN classification system demonstrated the results as 190(29,82%)ovulatory dysfunction,175(27,4%) polyp, 153(24,01%) leiomyoma, 93(14,5%) adenomyosis, 16(2,51%) malignancy and hyperplasia,10(1,56)not classified.

CONCLUSION: There is a general inconsistency in the classification of abnormal uterin bleeding. As a result of existing several causes and possibility of coexisting different pathologies in a patient, evolution of a consistent and universally accepted categorization would be an important step to understand these complicated cases. It is clear that this new classification system will promote the communication with patients.

Keywords: Abnormal uterine bleeding, Classification, Dysfunctional uterine bleeding, Menstrual disorders.

SS-22

Uterine Prolapse in Pregnancy and Management:Case Report

Omer Demir[1], Cihan Comba[2], Funda Güngör Uğurlucan[3]
[1]Erzurum Karayazı State Hospital,Erzurum,Turkey
[2]Bakırköy Dr. Sadi Konuk Education and Research Hospital,Istanbul,Turkey
[3]Istanbul Medical Faculty,Istanbul University,Istanbul,Turkey

Pelvic organ prolapse (POP) is a widespread condition that usually occurs in older ages, resulting in deterioration of function of muscles, ligaments and other structures that support the pelvic floor.There is no specific treatment of uterine prolapse during pregnancy. Treatment and management should be based on the degree of prolapse, the pregnancy-related expectations of the patient, and the gestational week.A 30-year-old G5P4 normal vaginal delivery patient admitted to our clinic with complaints of organ swelling.The patient who had no medical history had an 11-week gestation according to the last menstrual history.Gynecological and urogynecological evaluation revealed that the uterine desensus was grade 2.The patient had concerns about both how the continuation of the pregnancy and the organ sagging would occur.Medical and surgical treatment options were discussed with the patient and a decision was made to insert a pessary jointly with the patient and a pessary was selected and applied at the appropriate size.Pessary care was done intermittently and she was taught to himself and called to the controls.The patient now has a healthy pregnancy on her 25th gestational week and her follow-ups continue.In treatment, bed rest is recommended with pessary application in early gestation to prevent prolapse.Symptomatic treatment should also be applied to prevent cervical instability.There are authors recommending laparoscopic uterine suspension operation when conservative treatments are inadequate.Gestational age of uterine prolapse cases may vary according to the grade of prolapse and gestational week.Cesarean section can be performed in cases where the prolapse level is increased and another pregnancy is not wanted.As a result, preterm labor in the case of uterine prolapse detected in pregnancy should be emphasized due to infection with spontaneous abortion and pessary application should be kept in mind in the early period of pregnancy.

Keywords: prolapse, pregnancy,pessary

SS-23

A Rare Form of Heterotopic Pregnancy: Cervical Pregnancy and Intrauterine Pregnancy

Nur Gözde Kulhan
Gynecology and Obstetric, Erzincan university, Erzincan, Turkey

INTRODUCTION: Heterotopic pregnancy, simultaneous presence of intrauterine and extrauterine pregnancies is a very rare condition. In recent years, however, the widespread use of assisted reproductive technologies has dramatically increased the incidence of this condition. Combination of cervical pregnancy and intrauterine pregnancy is a rare form of heterotopic pregnancies. A spontaneous rare form of heterotopic pregnancy that combinated cervical and intrauterine pregnancy has been presented.

CASE: The patient (33 age, gravida: 5, parity: 3, abortus: 1) who applied to our clinic for routine antenatal examination at eighth week of the pregnancy for the first time. After resulting of physical examination and ultrasonographic evaluation, heterotopic pregnancy is determined. In the ultrasonographic evaluation, there was a 7 week fetus with cardiac activity in the cervical canal and the formation of a hyperecogenic echo that thought to be a gestational sac in the uterine cavity. We treated hemodynamically stable women with cervical pregnancy medically using 75 mg single dose methotrexate (MTX) intramuscular and used 200 µg prostoglandin E 1 (PGE1, misoprostol) intravaginal to provide abortion.

CONCLUSION: Regardless of the presence of any risk factors in pregnant women diagnosed with intrauterine pregnancy, adnexa and pelvic structures should be examined in detail. The detection of intrauterine pregnancy in the ultrasonography does not eliminate heterotropic pregnancy. Early diagnosis before development of complications has a life saving importance.

Keywords: heterotopic pregnancy, intrauterine pregnancy, cervical pregnancy, ectopic Pregnancy

SS-24

Laparoskopik myomektomi ve sağ overyan hemorajik kist eksizyonu

Hazal Kutlucan, Onur Karabacak
Gazi Üniversitesi Tıp Fakültesi Hastanesi Kadın Hastalıkları ve Doğum Anabilim Dalı

Hastamızın(ÜİÌ) 1 yıldır menoraji şikayeti mevcut olup öncelikle dış merkeze başvurmuş,myoma uterisi olduğu söylenmiş ve 3 gün transamine önerilmiş.Hastanın şikayetleri sonrasında gerileme göstermemiş ve 06.03.2017'de endometrial biyopsi alınmış,sonucu stromal ve glandüler yıkım bulguları içeren endometrial doku olarak gelmiş. Hasta devam eden menoraji şikayetiyle 14.12.2017 tarihinde tarafımıza başvurmuş olup USG'sinde 3,5 ve 1,5 cm boyutlarında myoma uteri saptanması üzerine laparoskopik myomektomi planıyla hospitalize edildi. Preoperatif rutin tetkik istemleri,eritrosit süspansiyon hazırlıkları ve uygun barsak temizliği sonrasında hasta operasyona alındı. Myomektomi planlanırken laparoskopinin avantajları ve hastaya uygunluğu düşünüldü ve bu yönteme karar verildi.Operasyonda 3 kişi bulundu, primer cerrah ve karşısındaki araştırma görevlisi cerrah kontralateral olarak çalıştı.Primer cerrah hastanın solunda olup araştırma görevlisi cerrah hastanın sağında yer alarak primer cerrahı op kontralateral assiste etti.Genel anestezi altında uygun üst saha örtümünü takiben veresle batına girildi.Yeterli CO2 insuflasyonu sonrasında trokarlar standart yerlerinden girildi.Eksplorasyonda uterus global olarak büyük olarak izlendi.Corpus posterior'da yaklaşık 4 cm boyutunda intramural yapıda myoma uteri izlendi.Sağ overde yaklaşık 2cm boyutunda hemorajik kistle uyumlu yapı izlendi.Ardından corpus posteriordaki myoma uteri üzerine harmonik yardımıyla yaklaşık 3 cm lik insizyon uygulandı. Ardından disseksiyonlarla myoma uteri çıkartıldı.Myometrium farklı olarak 0 numara testere dişi yüzlü stratafix sütur ile barbed sütür tekniğiyle kontinue kapatıldı.Daha sonra myoma uteri morselator yardımıyla parçalanarak batın dışına alındı.Sonrasında sağ overdeki 2 cm boyutundaki hemorajik kist eksize edildi.Kanama kontrolü sonrasında trokarlar çıkarıldı.Cilt altı 1,0 vycryl,cilt 3,0 monocryl ile tek tek sütüre edilerek kapatıldı.Alınan materyal patolojiye gönderildi.Postoperatif komplikasyon gelişmedi.

Anahtar Kelimeler: laparoskopi, mymoektomi, barbed,

figure 1

figure 2

figure 3

figure 4

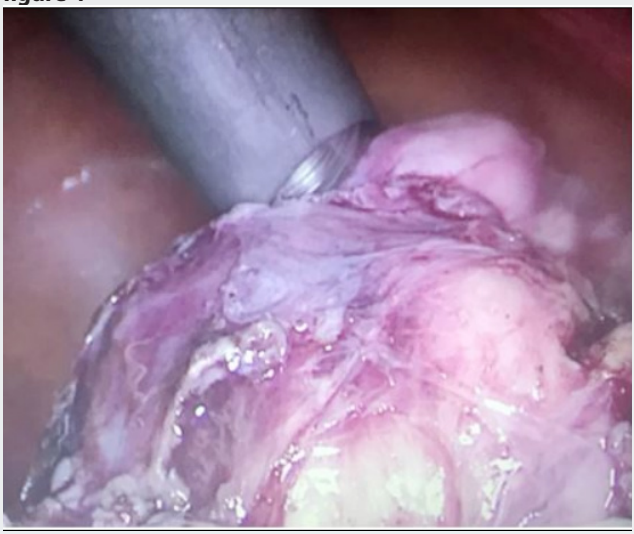

SS-25

Ektopik Gebelik ve ADP anomalisi birlikteliği: Olgu sunumu

Meryem Kuru Pekcan, Hüseyin Yeşilyurt
SBU Zekai Tahir Burak Kadın Sağlığı Eğitim ve Araştırma Hastanesi, Kadın Hastalıkları ve Doğum, Ankara

Ektopik gebelik fertilize yumurtanın endometrial kavite dışında farklı bir bölgeye yerleşmesidir.Tüm gebeliklerin %2'sidir. Son yıllarda görülme sıklığında artış izlenmiştir.Erken teşhis,özellikle fertiliteyi korumada konservatif tedaviye izin vermektedir.Özellikle anamnez alırken dikkatli olunmalıdır. Eşlik eden hastalıklar iyi sorgulanmalı ve tedaviyi belirlerken göz önünde bulundurulmalıdır. Olgu 30 yaşında G2P0A1Y0 3yıllık evli pelvik ağrı,lekelenme vasfında kanama şikayetiyle infertilite bölümüne başvurdu.Genel durumu iyi vital bulguları stabil olan hasta ektopik gebelik tanısıyla servise yatırıldı.Kabulünde batın rahat;defans,rebaund,hassasiyet yoktu.Özgeçmişi sorgulandığında hastanın ADP(adenozin difosfat) anomalisi (trombosit fonksiyon bozukluğu) olduğu öğrenildi.Hematoloji konsultasyonu istendi.Hastaya cerrahi girişim düşünülüyorsa trombosit süspansiyonu verilerek cerrahi işlem yapılabileceği belirtildi.Yapılan TV USG'de endometrium:13 mm,sol over komşuluğunda 19x22 mm boyutunda içerisinde yolk sac bulunan exu ve douglasta en derin yerde 2cm ölçülen partiküllü mayi izlendi.Biyokimyasal olarak KCFT-BFT,elektrolit normaldi.PT:10 INR:0,9 APTT:27 fibrinojen:300 normal aralıkta idi.Hb:14 htc:42 wbc:6270 plt:232000 idi.Hastaya endometrial örnekleme planlandı.Ancak trombosit sekresyon bozukluğu tanısı nedeniyle ilk tercih olarak metotreksat(Mtx) yapılması planlanarak Mtx 85mg im yapıldı.Takiplerinde BhCG 2275(4.gün),1863IU/L(7.gün) olarak gelmesi üzerine Mtx başarısızlığı düşünülerek 2.doz mtx yapıldı.B-hCG geriledi.Takiplerinde şikayeti gerileyen hasta B-hCG takibi için poliklinik kontrolüne gelmek üzere kendi isteği ve önerilerle taburcu edildi. Yaptığımız literatür taramalarına göre olgu ADP anomalisi ektopik gebelik birlikteliği olarak ilk olması nedeniyle dikkat çekmektedir.Özellikle invaziv girişim planlanan hastalarda işlem öncesi gerekli hazırlıkların yapılarak müdaheleye başlanması gerekmektedir.Minimal invaziv yaklaşım her zaman ilk tercih olmalıdır

Anahtar Kelimeler: ektopik gebelik, minimal invaziv, trombosit fonksiyon test, ADP anomalisi

SS-26

Laparoskopik ve Laparatomik Histerektomi'nin Postoperatif Yaşam Kalitesine Etkileri

Aysu Akça
İstanbul Sağlık Bilimleri Üniversitesi, Kanuni Sultan Süleyman Eğitim ve Araştırma Hastanesi, Kadın Hastalıkları ve Doğum Kliniği.

AMAÇ: Laparoskopik histerektomi ile laparatomik histerektomiyi postoperatif klinik özellikler, ağrı ve hayat kalitesi açısından karşılaştırmaktır.

MATERYAL-METOD: Hastanemizde Aralık 2016- Mart 2017 tarihleri arasında laparotomik histerektomi yapılan 30 hasta (grup-1) ile laparoskopik histerektomi yapılan 31 hasta (grup-2) çalışmaya dahil edildi. İki grup yaş, parite, BMI, operasyon süresi, postoperatif bulgular (gaza çıkış süresi, defekasyona çıkış süresi, bağımsız mobilizasyon zamanı, vizüel ağrı skorlaması, hastanede yatış süresi) ve acile geri başvuru açısından karşılaştırılmıştır. Ayrıca hastalar operasyondan 6 hafta sonra telefonla aranarak hayat kalitesi skorlaması SF-12 (sağlık ölçeği kısa form-12) yapılmıştır.

BULGULAR: Operasyon süresi grup-1'de daha kısa iken postoperatif gaza çıkış, defekasyona çıkış ve bağımsız mobilizasyon grup-2'de daha erken dönemde gerçekleşmiştir ($p<0.05$). Postoperatif yatış süresi ve acile tekrar başvuru açısından iki grup arasında anlamlı fark saptanmamıştır. Hayat kalitesi skorlarına bakıldığında grup-2'de ağrı daha az, fiziksel fonksiyon ve fiziksel aktivitede azalma grup-1'de daha fazladır. SF-12'nin emosyonel, sosyal, mental parametrelerinde iki grup arasında istatistiksel fark saptanmamış olup, her iki grubun genel sağlık algıları benzer saptanmıştır. ($p>0.05$)

SONUÇ: Laparoskopik histerektomi, postoperatif dönemde erken düzelen barsak fonksiyonları, erken bağımsız mobilizasyon yeteneği, daha az ağrı ve daha az fiziksel aktivite kısıtlılığı ile ilişkilidir. Mental, emosyonel durum ve genel sağlık algısı açısından iki prosedür arasında fark saptanmamıştır.

Anahtar Kelimeler: laparoskopik histerektomi, laparotomik histerektomi, hayat kalitesi, SF-12.

Tablo 1. Grupların klinik özellikler açısından karşılaştırılması.

Klinik özellikler	Grup-1	Grup-2	p
Operasyon süresi (dk±SS)	90.3±25.6	131.4±37	<0.001
Postoperatif gaza çıkış zamanı (saat±SS)	16.3±6.0	12.0±4.0	0.002
Postoperatif defekasyon zamanı (saat±SS)	37.7±10	25.4±5.4	0.001
Bağımsız mobilizasyon (gün±SS)	2.2±0.4	1.8±0.6	0.005
Postoperatif kalış süresi (gün±SS)	3.2±1.1	3.1±0.8	0.9
Acile geri dönüş n(%)	11 (36.7%)	6 (19.4%)	0.2
VAS skor n(%) < 3 3-7 >7	0 2 (6.7%) 28 (93.3%)	0 21 (68%) 10 (32%)	<0.001
Peroperatif komplikasyon	0	0	

VAS, vizüel ağrı skoru; SS, standart sapma.

Tablo 2. Grupların sağlık ölçeği kısa form-12 açısından karşılaştırılması.

SF-12 skorlaması *	Grup-1	Grup-2	p
Genel sağlık algısı (ort ± SS)	55.0±17	53.2±16.7	0.65
Fiziksel fonksiyon (ort ± SS)	49.1±17.9	73.3±20.3	<0.001
Fiziksel rol (ort ± SS)	48.3±27.8	69.3±24.7	0.004
Ağrı (ort ± SS)	42.5±16.2	58.8±16.5	<0.001
Enerjik hissetme (ort ± SS)	57.3±20.1	54.5±19.2	0.56
Mental sağlık durumu (ort ± SS)	59.3±18	57.4±16.3	0.51
Sosyal fonksiyon (ort ± SS)	68.3±14.5	62.0±18.1	0.14
Emosyonel rol (ort ± SS)	88.3±25.2	90.3±23.8	0.70

** özel puanlama sistemi mevcut olup düşük puanlar ilgili parametre ile ilgili memnuniyetsizliği gösterir, Ort, Ortalama; SS, standart sapma.*

SS-27

Kliniğimizde Robotik ve Açık Evreleme Cerrahisi Yapılan Olguların Analizi

Nazlı Aylin Vural, Şule Yıldırım Köpük, Merve Dizdar Güleçoğlu, Fatih Şanlıkan, Gürkan Kıran
Sağlık Bilimleri Üniversitesi, Ümraniye Eğitim Ve Araştırma Hastanesi, Kadın Hastalıkları ve Doğum Ana Bilim Dalı, İstanbul

GİRİŞ: Robotik teknoloji gibi ileri laparoskopik prosedürler, jinekolojik cerrahide laparotomiye alternatif olarak hızla artan şekilde kullanılmaktadır. Minimal invaziv cerrahinin avantajları; daha az postoperatif ağrı, kan kaybı ve daha kısa hospitalizasyon süresidir. Robotik cerrahi, el becerilerinin artmış kullanımı, hızlı sütürasyon, konvansiyonel laparoskopiye göre daha az hata sayısı ile çeşitli üstünlükler sağlamaktadır. Çalışmada kliniğimizde jinekolojik kanser tanısıyla konvansiyonel ve robotik cerrahi uygulanan hastalara ait klinik verileri sunmak amaçlandı.

MATERYAL METHOD: 2014-2017 yılları arasında SBÜ, Ümraniye Eğitim ve Araştırma Hastanesi'nde jinekolojik malignite tanısıyla tek cerrah tarafından (GK) evreleme cerrahisi yapılan hastalara ait veriler retrospektif olarak tarandı.

BULGULAR: Toplam 81 hasta çalışmaya dahil edildi. Otuz olguya(%37.1) robotik, 47 olgu(%58.1) açık, 4 olgu(%0.04) ise laparoskopik(L/S) evreleme cerrahisi ile tedavi edildi. Vaka sayısı az olması nedeniyle L/S vakalar dahil edilmedi. Yaş ortalaması robotik cerrahi grubunda, açık cerrahi grubundan anlamlı olarak fazlaydı(60.8±10.0 vs. 53.1±14.6; p=0.012). Pelvik lenf nodu(LN) diseksiyonu ile çıkarılan ortalama LN sayısı robotik cerrahide 33.3±11.1, açık cerrahi grubunda 31.6±13.7(p=0.58); paraaortik LN diseksiyonu ile çıkarılan ortalama LN sayısı robotik cerrahide 23.6±14.3, açık cerrahide 25.3±12.5(p=0.62) olarak saptandı. Operasyon süresi açık cerrahi grubunda robotik cerrahi grubuna göre anlamlı olarak kısaydı(291.5±73.8dk vs 435.9±117.1dk; p=0.001). Hospitalizasyon süresi ve yoğun bakım ünitesinde kalış süresi arasında istatistiksel fark saptanmadı(p=0.6 vs.p=0.53). Yara yeri enfeksiyonu görülme sıklığı iki grupta benzerdi(p=0.12).

SONUÇ: Robotik cerrahiyle evreleme yapılan hastaların daha ileri yaşta olma gibi bir dezavantajları olmakla birlikte, çalışmada elde edilen sonuçlara göre robotik cerrahinin açık cerrahi ile benzer klinik sonuçlarla birlikte olduğu söylenebilir.

Anahtar Kelimeler: Robotik, Pelvik lenfadenektomi, Paraaortik lenfadenektomi, Jinekolojik onkoloji

Olguların evreleme cerrahisi tipine göre demografik özellikleri ve postoperatif sonuçları

	Robotik cerrahi (n=30) Ort.± SS / n-%	Açık cerrahi (n=47) Ort.± SS/n-%	p
Yaş (yıl)	60.8 10.0	53.1 14.6	0.012
Operasyon süresi (dk)	435.9 117.1	291.5 73.8	0.001
Hospitalizasyon süresi (gün)	5.6 2.35	6.3 3.42	0.62
Pelvik LND (n)	33.3 11.1	31.6 13.7	0.58
Paraaortik LND (n)	23.6 14.3	25.3 12.5	0.62
Yara yeri enfeksiyonu	2 (6.7)	9 (19.2)	0.129
Yoğun bakım ünitesi kalış (n)	13 (43.3)	17 (36.1)	0.53

Nihai histopatolojik tanılarına göre cerrahi tipi

		Robotik cerrahi (n=30) n / %	Açık cerrahi (n=47) n / %
Malignite tipi	Endometrium kanseri	25 (83.7)	8 (17)
	Over kanseri	0 (0.0)	30 (63.8)
	Serviks kanseri	5 (16.7)	5 (10.6)
	Leiomyosarkom	0 (0.0)	3 (0.6)

E - VİDEO BİLDİRİLER

V-01

Sezaryen Skar Gebeliğinin tedavisinde benim tekniğim: Gestasyonel Kesenin ve Fetal Nodun Transvajinal Sonografi eşliğinde OPU iğnesi ile Aspirasyonu ve Lokal Metotreksat Uygulanması Yöntemi.

Mehmet Sakıncı, Aygün Hamidova, Nasuh Utku Doğan, Murat Özekinci
Akdeniz Üniversitesi Hastanesi, Kadın Hastalıkları ve Doğum Ana Bilim Dalı, Antalya

Sezaryen skar gebelik ektopik gebeliğin nadir formlarından biri sayılmaktadır. Son 10 yılda sezaryen sayısındaki artışa bağlı daha fazla skar gebelik olgusu görülmektedir ve ektopik gebeliklerin %4'nü oluşturmuş olup, her 1/1800 -1/2216 gebelikten birinde rastlanmaktadır. Bu olguda 34 yaşında Gravida 4, Parite 2, Abortus 1 öyküsü olan 2 kez sezaryen doğum yapan hasta son adet tarihine göre 6 hafta 5 gün gebeliği mevcut idi. USG-de endometriyal kalınlık 19 mm, skar hattında 31*26 mm gestasyonel sac içinde CRL'si 6 hafta ile uyumlu FK pozitif gebelik vardı. Hcg değeri:102384 mIU / ml idi. Transvajinal Sonografi eşliğinde OPU işleminde kullanılan iğne ile girilerek intrakadiyak KCL verildi, FK negatif olduktan sonra gestasyonel keseye ve ileri geri iğne hareketi ile fetusa aspirasyon işlemi yapıldı,bunu takiben konsepsiyon materyalinin farklı noktalarına lokal metotreksat uygulanarak işlem sonlandırıldı. 1 gün sonra bakılan hcg değeri 97000 'e kadar düşüş göstermiş,ertesi gün ise artış göstererek 101933 mIU/ml olmuştur. Hastaya sistemik multidoz protokol uygulanarak Metotreksat ve Lokoverin başlanmıştır. İşlemden sonra hasta takip edilmiş ve 42 gün sonra Hcg değeri tamamen sıfırlanmıştır. Sonuç olarak skar gebelikte Tvusg eşliğinde sac aspirasyon sonrası lokal MTX uygulanması kadınların fertilitesinin korunması amacıyla diğer yaklaşımlarla kıyaslandığında tercih edilebilir ve Hcg değeri >20,000 üzeri olduğu veya FK pozitif olduğunda sistemik MTX de uygulanabileceği de literatürde bildirilmiştir.

Anahtar Kelimeler: Sezaryen skar gebelik, OPU iğnesi, Lokal Metotreksat

Resim 1

Skar ektopik gebeliğin ultrason görüntüsü.

Resim 2

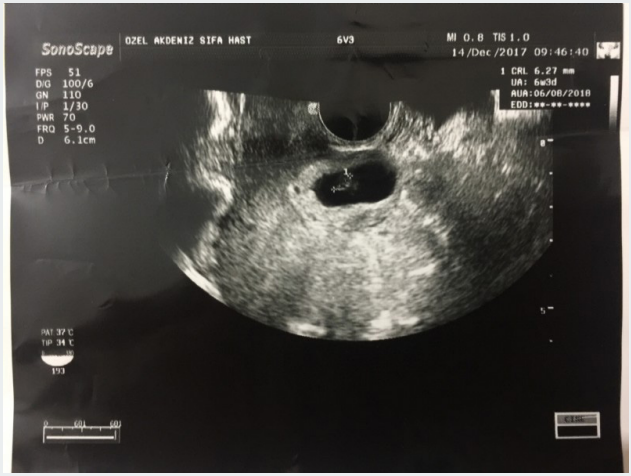

Skar ektopik gebeliğin Ultrason görüntüsü

V-02

Herlyn-Werner-Wunderlich (OHVİRA) Sendromu Olan Hastada Hemivajinal Septum Rezeksiyonu ve Hematokolpos boşaltımı

Mehmet Sakıncı, Aygün Hamidova, Fatma Ceren Güner,Aysel Üren, Nasuh Utku Doğan, Murat Özekinci
Akdeniz Üniversitesi Hastanesi Kadın Hastalıkları ve Doğum Ana Bilim Dalı, Antalya

Herlyn –Werner – Wunderlich (OHVİRA) sendromu ilk kez 1922 yılıda Purslow tarafından vaka sunumu olarak bildirilmiştir. Bu konjenital anomali uterus didefis ve obstrükte hemivajina, hematokolpos ve ipsilateral renal agenezi ile karakterize edilmektedir. Sendroumun etyolojisi, embiryolojik orijini ve patogenezi tam net bilinmemektedir. Müllerian ve metanefrik kanalın aynı anda etkilendiği 8. gestasyon haftasındaki embriyolojik duraklamadan kaynaklanan nadir bir durumdur. Bu vakaların %75 de longitudionel septum gözlenmektedir ve vertikal füzyon defektleri bu bu septumu tamamlayıp, obstrukte olmuş hemivajinaya, hematometrekolpos oluşumuna neden olmaktadır. En sık semptomlar menarşın ilk yılında ortaya çıkan dismenore, siklik progresif pelvik ağrıdır. Sendromun nadir rastlanması ve tanısının zorluğu nedeniyle bu olguyu paylaşmayı kararlaştırdık. 16 yaş virgo hasta 3 yıl önce menarşından beri başlayan siklik kasık ağrıları nedeniyle tarafımıza başvurmuştur. Hastanın cerrahi özgeçmişinde özellik bulunmamaktaydı. Usg'de uterus didelfis ile uyumlu olabilecek bulgular saptandı. Hastanın sol böbreği agenezik idi. Tanıyı kesinleştirmek için Pelvik MR önerildi. MR'da: iki adet uterin kavite bulunmakta olup her iki kavite ayrı vajinal açıklığa bağlanmaktadır, sol uterin kavite kaudalinde 40*44*34 mm hemorajik koleksiyon mevcuttur diye raporlandı. Ön tanı OHVİRA sendromu düşünüldükten sonra genel anestezi altında Hematokolpos insizyonu yapılarak hemorajik içerik boşaltıldı. Sol serviks visualize edildi. Sol vajinal septum impact ligasure kullanılarak sağ serviks ve sol vajinal duvardan rezeke edildi. Minimal elektrokoter kullanılarak vajinal hemostaz sağlandı. Sonuç olarak, genç hastalarda renal anomaliye eşlik eden, pelvik kitle ve siklik ağrıların olması buna sekonder gelişen infertilite bulguları var ise, klinisyen tarafından OHVİRA sendromu akılda tutulmalı, ayırıcı tanı yapmak için gerekli muayeneler (ultrason, MR, fiziksel muayene) yapılmalıdır.

Anahtar Kelimeler: Uterus didelfis, OHVİRA sendromu, Obstrükte hemivajen, ipsilateral renal anomali, Herlyn –Werner- Wunderlich sendromu

V-03

Nadir Bir Tablo: Torsiyone Paratubal Kist Sonucu Akut Batın

Sadun Sucu, Dilara Özaydın, Ülkü Özmen
Bülent Ecevit Üniversitesi Tıp Fakültesi, Kadın Hastalıkları ve Doğum Anabilim Dalı, Zonguldak

Ovarian kist ve pelvik ağrı şikayetleri ile başvuran 17 yaşında, virgo, herhangi bir hastalığı ve operasyon öyküsü bulunmayan hastanın hemoglobin değeri 7,5 mg /dl ve sol alt kadranda rebound pozitif olarak tespit edildi. Ultrasonografik değerlendirmesinde sol adneksiyel alandan başlayıp douglasa uzanan anekoik kistik görünüm dikkati çekti. Ağrısı geçmeyen hastaya tanısal laparoskopi planlandı. Sol adnekste sol tuba ile birlikte kendi etrafında torsiyone olmuş 6 cm'lik paratubal kist izlendi. Detorsiyon ve kist eksizyonu sonrası tubal kanlanım geri döndü. Nihai patoloji seröz kistadenofibrom olarak raporlandı. Paraovaryen kistlerin çoğunluğu malign olmayıp embriyolojik kalıntılardan kaynaklanmaktadır ve genellikle insidental olarak tespit edilerek, eksize edilir. En sık saptanan formu morgagni kist hidatid olup genellikle 3 cm'nin altındadır. Otopsi serilerinde adneksiyel kitlelerin sadece %5'ini oluşturduğu tespit edilmiş olup (Dorum A et al; 2005); kanama, rüptür ve torsiyon gibi komplikasyonlar ile birlikteliği sık değildir (Genandry R et al; 1977). Bu çalışma sonuçları göz önünde bulundurulduğunda paratubal bir kistin torsiyon neticesinde akut batın oluşturna ihtimali düşüktür. Fakat uzak ihtimaller dahi değerlendirme yapılırken akıldan çıkarılmamalıdır.

Anahtar Kelimeler: paratubal, torsiyon, kist, acil

başka bir açıdan torsiyone paratubal kist görünümü (sol tuba)

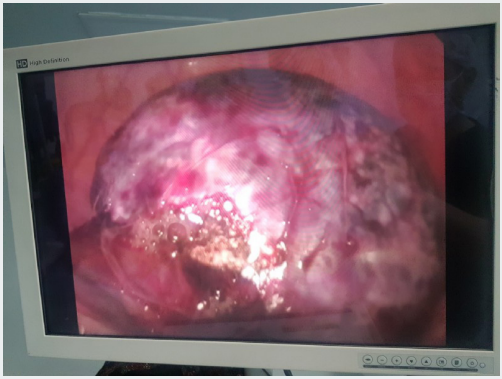

Yer yer nekroza gitmek üzere olan alanlar bulunmaktadır.

detorsiyon ve paratubal kist eksizyonu sonrası

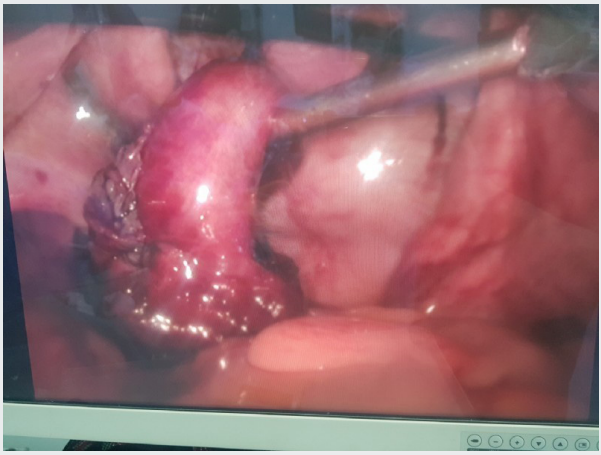

Detorsiyon sonrası kanlanım tekrardan sağlanarak tuba nekroza gitmeden kurtarılmıştır.

operasyon bitimi

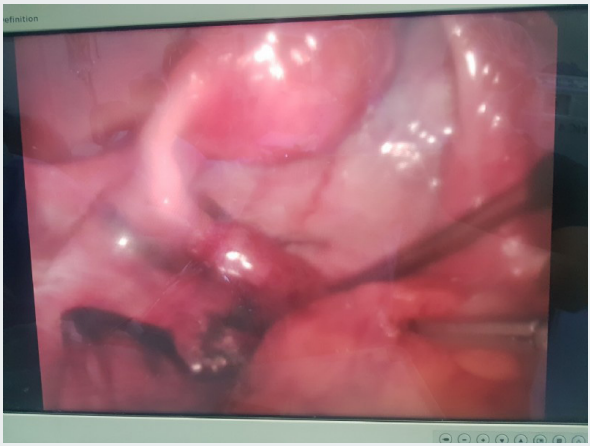

torsiyone sol paratubal kist

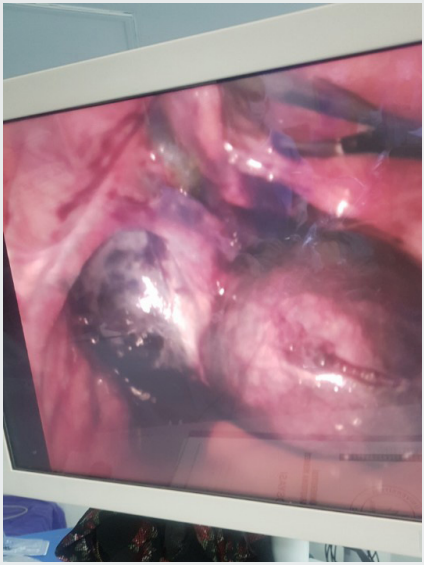

kanlanımı bozulmuş sol tuba

V-04

Kazanılmış uterin arteriyovenöz malformasyon olgusunun histeroskopik yönetimi

Ozlem Dural, Cenk Yaşa, Emircan Ertürk, Sema Taş, Gamze Yılmaz, Funda Güngör Uğurlucan
İstanbul Üniversitesi, İstanbul Tıp Fakültesi, İstanbul

Uterin arteriyovenöz malformasyonlar (AVM), myometriyal arter ve venler arasında oluşan bağlantılar olarak tanımlanır. Doğumsal ve kazanılmış olarak iki gruba ayrılırlar. Kazanılmış olgular genellikle tanısal veya terapötik küretaj, sezaryen ve myomektomi gibi uterin cerrahiler sonrası gelişir. Uterin AVM tanısı, Doppler ultrasonografi, anjiografi ve histeroskopi ile koyulabilmektedir. Seçilecek en iyi tedavi yöntemi açısından bir görüş birliği olmamasına rağmen konservatif takip, histeroskopik veya laparoskopik eksizyon, selektif embolizasyon ve histerektomi hastanın klinik tablosuna bağlı olarak seçilebilecek tedavi yöntemleridir. Missed abortus nedeniyle ilk trimesterde uygulanan dilatasyon küretaj sonrası gelişen ve anormal uterin kanama ile prezente olan bir uterin AVM olgusunun histeroskopik yönetimini sunmayı amaçladık. Hastanın yapılan transvaginal ultrasonografisinde endometrium ince ve düzenli, uterus fundus ön duvarda, subendometriyal alanda izlenen ve kısmen myometriumu invaze eden, yaklaşık 1 cm'lik, içerisinde renkli Doppler ultrasongrafi ile türbülan akım izlenen hipoekoik bir lezyon izlendi. Yapılan anjiyografi görüntülemesinde bu lokalizasyona uyan yaklaşık 1 cm'lik uterin AVM tanısı doğrulandı. Hastanın istenen β-hCG değeri <5 IU/L olarak geldi. Hastanın takiplerinde hemodinamisinin stabil olması ve fertilite isteğinin bulunması nedeniyle uterin AVM'nin histeroskopik rezeksiyonu planlandı. Histeroskopik rezeksiyon herhangi bir komplikasyon ve transfüzyon ihtiyacı olmaksızın tamamlandı. Postoperatif dönemde yapılan transvaginal ultrasonografide preoperatif AVM'ye ait bulguların kaybolduğu ve rezidü bir kitlenin olmadığı izlendi. Histeroskopi, uterin AVM'lerde tanının konfirme edilmesine yardımcı olurken, özellikle hemodinamik olarak stabil olan ve fertilite isteği bulunan hastalarda güvenilir bir tedavi seçeneği olarak kullanılabilmektedir.

Anahtar Kelimeler: anormal uterin kanama, uterin arteriyovenöz malformasyon, histeroskopi,

V-05

Histeroskopik Septum Rezeksiyonu ve İntraoperatif Masif Kanama Kontrolü

Alper Eraslan, Barış Ata
Koç Üniversitesi Hastanesi, Kadın Hastalıkları ve Doğum, İstanbul

Paramezonefrik kanalların (Müllerian sistem) inkomplet füzyonu ya da birleşememesi sonucu oluşan konjenital uterin anomaliler arasında en sık görüleni uterin septumdur ve tekrarlayan gebelik kaybı, preterm doğum ve infertilite gibi kötü obstetrik sonuçlara sebep olabilir. Septumun histeroskopik rezeksiyonu sonrası gebelik ihtimali artar.
34yaşında primer infertilite ile şikayeti ile başvuran hastanın, yapılan transvajinal ultrason ve Histerosalpingografi sonucunda uterin septum tespit edilmesi üzerine histeroskopik septum rezeksiyonu planlandı. Preoperatif hazırlıkların ardından histeroskopi ile uterin kaviteye girildi. Uterin septum izlendi ve rezeke edildi. Rezeksiyon sırasında henüz myometriuma ulaşılmamışken septum içinden masif kanama gerçekleşti. Kanamanın optimal vizüalizasyonu bozması üzerine intraoperatif sıvı devir daimi düzenlenerek kanamanın olduğu damar ağzı bulundu ve koterize edildi. Ardından septum rezeksiyonu tamamlandı. Preoperatif Hb:11.7g/dL iken postoperatif Hb:9.8g/dL olarak geldi. Postoperatif dönemi sorunsuz seyreden hastanın hemodinamisi stabildi ve 5.saatte taburcu edildi.
Plasentasyon ve embryo büyümesi için yeterli kanlanımı olmayan ve bu nedenle infertilite, gebelik kaybı ve preterm doğum gibi komplikasyonlara sebep olabilen uterin septum görece sık karşılaşılan konjenital bir anomalidir. Histeroskopik septum cerrahisi her ne kadar yaygın olarak uygulanan ve standart bir tedavi şekli olarak görünse de, normalde fibröz olan ve uterusun kalan kısımlarına göre görece zayıf kanlanması olduğu kabul edilen uterin septum dokusunun atipik vaskülarizasyonu nedeniyle septum cerrahisi sırasında beklenmedik komplikasyonlarla karşılaşılabilmektedir. Bu nedenle histeroskopik cerrahi sırasında en sık karşılaşılan perforasyon ve sıvı yüklenmesi gibi olası komplikasyonlarla birlikte atipik vaskülarizasyona bağlı kanama ihtimali de göz önünde bulundurulmalı ve histeroskopik septum cerrahisi konusunda deneyimli bir kişi tarafından uygulanmalıdır.

Anahtar Kelimeler: Histeroskopi, Septum Rezeksiyonu, Histeroskopik Kanama Kontrolü

V-06

Histeroskopik Rest Plasenta Rezeksiyonu Sırasında Uterin Perforasyon ve Enerji Kullanılmadan Rezeksiyonun Tamamlanması

Alper Eraslan, Selim Mısırlıoğlu, Barış Ata
Koç Üniversitesi Hastanesi, Kadın Hastalıkları ve Doğum, İstanbul

Rest plasenta; tıbbi veya cerrahi gebelik sonlandırma, düşük ve vajinal veya sezaryen ile doğum sonrasında görülebilen ve kanama, enfeksiyon, intrauterin adhezyon ve buna bağlı infertilite, düşük ve plasenta insersiyon anomalileri gibi durumlar ile komplike olabilen bir durumdur. 30yaşında 50gün önce vajinal doğum yapan ve postpartum rest plasenta nedeniyle 2 kere kürete edilmiş ancak yine de vajinal kanamasının devam etmesi üzerine kliniğimize başvuran hastada ultrasonda rest plasenta tespit edildi. Ofis histeroskop ile uterin kaviteye girilerek rest plasenta materyali makas ve tutucu forseps ile kısmi olarak rezeke edildi; ancak rest plasenta fragmanları nedeniyle optimal vizüalizasyon sağlanamaması üzerine keskin küret ile plasenta fragmanları uterin kavite dışına çıkartıldı. Ardından ofis histeroskop ile tekrar kaviteye girildiğinde fundal bölgeden uterin perforasyon izlendi. Operatif histeroskopiye geçildi. Distansiyon medyumu olarak %0.9 NaCl ile devam edildi, Mannitole geçilmedi. Servikal dilatasyonun ardından rezektoskop ile direkt vizüalizasyon altında enerji kullanmadan loop distalden proksimale çekilerek fragmanlar sıkıştırılarak uterin kavite dışına çıkartıldı. Ardından uterin kavite rest plasentadan tamamen temizlenmiş olarak izlendi. Postoperatif dönemi sorunsuz seyreden hastanın hemodinamisi stabildi, sıvı elektrolit imbalansı olmadı ve 36. saatte taburcu edildi. Uterin perforasyon operatif histeroskopinin en sık komplikasyonlarındandır. Bu olguda rüptür için bilinen bir risk faktörü yoktu. Endometrial küretaj, histeroskopiye göre daha fazla endometrial travma ve intrauterin adhezyon ile ilişkilidir. Komplike histeroskopi cerrahiler, bu konuda deneyimli kişi tarafından ve gerekirse ultrason kılavuzluğunda uygulanmalıdır. Histeroskopik cerrahi sırasında uterin perforasyon olası komplikasyonlardan birisidir; ancak uterin perforasyon nedeniyle cerrahiyi durdurmak ya da laparotomiye geçmekten ziyade akılcı yönetimle opıımal cerrahi sağlanabilmektedir.

Anahtar Kelimeler: Histeroskopi, Rest Plasenta, Uterin Perforasyon, Enerji Kullanılmadan Rezeksiyon

V-07

Derin İnfiltratif Endometriozisin Laparoskopik Cerrahisi ve Cul-De-Sac Diseksiyonu

Cihan Karadağ, Gökçenur Gönenç, Selçuk Ayas
Okan Üniversitesi, Kadın Hastalıkları ve Doğum Anabilim dalı, İstanbul

GİRİŞ: Bu sunumda, kronik pelvik ağrı, disparoni ve dismenore şikayetleri olan ileri evre endometriozis hastamızda uyguladığımız laparoskopik cul de sac diseksiyonu ve endometrioma eksizyonu operasyonumuzu sunmayı amaçladık.

OLGU SUNUMU: 23 yaşında G0 olan hasta 3 yıldır devam eden karın ağrısı, cinsel ilişki sırasında ağrı, defakasyon sırasında ağrı ve adet dönemlerinin ağrılı geçmesi şikayetleri ile polikliniğimize başvurdu. Bimanuel muayenesinde serviks hareketlerinin hassas olduğu, sakrouterin alanda sert nodül varlığı görüldü. Ultrasonografik muayenede sağ overde yaklaşık 4*5 cm iç ekosu endometrioma ile uyumlu kistik lezyon izlendi. Labaratuar değerlerinden CA-125 in 108 olduğu tespit edildi. 3 yıldır dienogest kullanan hastanın medikal tedaviye cevap vermediği tespit edilince hasta laparoskopik cerrahi için hazırlandı. Eksplorasyonda her iki adneks barsak ansları ile konglomere halde ve douglasa yapışık, douglas oblitereydi. Sağ overde yaklaşık 5*5 cm lik endometrioma görüldü. Adezyonlar açıldı, endometrioma kist eksizyonu yapıldı. Her iki üreter görüntülendi. Rektum ve uterus arasınadaki yapışılıklar açıldı ve rektum serbestleştirildi, pararektal alanlar açıldı. Rektovajinal bölgede lokalize yaklaşık 2 cm'lik nodül eksize edildi. Barsak kontrolü için pelvis su ile doldurularak rektumdan hava verildi. Pelvise hava kaçağı olmadığı görüldü. Post operatif 2. gününde sorunsuz taburcu edilen hastanın histopatopatolojik inceleme sonucu endometriozis olarak doğrulandı. Ameliyat sonrası 10. Günde kontrole gelen hastanın bimanuel muayenesinde ağrısının olmadığı gözlendi.

SONUÇ: Stardart cerrahi risklere ek olarak ileri evre endometriozis cerrahisinde üriner sistem ve gastrointestinal sistem yaralanmaları, over rezerv azalması ve yapışıklıklar oluşması gibi ek riskler bulunmaktadır. Bu nedenle ilk planda medikal tedavi uygulanması, medikal tedaviye yanıt alınamayan olgularda cerrahi tedavi planlanması düşünülmelidir.

Anahtar Kelimeler: Endometriyozis, Kronik Pelvik Ağrı, Laparoskpğik Cerrahi

V-08

Laparoskopik histerektomide üreter ve uterin arter diseksiyonu

Tufan Oge
Eskisehir Osmangazi Üniversitesi, Kadın Hastalıkları ve Doğum Anabilim Dalı

Zor histerektomiler, endometriozis cerrahisi ve jinekolojik malignite cerrahisinde uterin arter ve üreter diseksiyonu kaçınılmazdır. Özellikle malignite cerrahisinde avasküler boşlukların oluşturulması için de bu diseksiyon gerekli olup, endometrial adeno kanser nedeniyle opere ettiğimiz bir hastanın histerektomisi sırasında yapılan uterin arter ligasyonu ve üreter diseksiyonunu paylaşmayı amaçladık.

Anahtar Kelimeler: laparoskopik histerektomi, uterin arter, üreter

V-09 [Laparoskopi]

Laparoscopic repair of a symptomatic post-cesarean section isthmocele: a video case report

Gürkan Arıkan, Payam Hacisalihoglu, Ayşe Kafkaslı
Yeniyüzyıl University, Gaziosmanpaşa Hospital, Department of Obstetrics and Gynecology

INTRODUCTION: Hysteroscopic repair of a cesarean scar defect or isthmoplasty is associated with some improvement in uterine bleeding and infertility. The efficacy of laparoscopic repair seems to be superior to hysteroscopy.

STUDY OBJECTIVE: To describe the technique for laparoscopic management of post-cesarean section isthmocele.

DESIGN: Surgical video article.

PATIENT AND METHODS: A 35-year-old patient with a history of a previous cesarean delivery was admitted to clinic with menometrorrhagia, persistent postmenstrual spotting and chronic pelvic pain. Under transvaginal ultrasound examination, a cesarean scar defect of 10×30 mm was identified. Isthmocele diagnosis was revealed by hysteroscopy. The dehiscence seemed to stretch through the whole cesarean scar and the isthmocele seemed to be filled with whitish necrotic scar tissue, that was firmly connected to myometrium. It was not possible to fulfill the treatment hysteroscopically. The laparoscopic procedure initiated by a cautious mobilization of the bladder from its adhesions with the site of the previous cesarean scar. Subsequently, the isthmocele site was identified. The necrotic tissue, filling the ısthmocele, was gently removed. After its excision, reddish healthy myometrium was visualized. Finally, the myometrial repair was performed with the use of a double layer of continious sutures (The V-Loc™, Covidien). Operation time was 40 minutes. No complication occurred and the patient was discharged on postoperative day 1. At 90-day postoperative follow-up, transvaginal and transabdominal ultrasonography showed complete anatomic repair of the uterine defect. At 9-month follow-up, the patient reported resolution of menstrual abnormalities and chronic pelvic pain.

CONCLUSION: Laparoscopic repair is an effective tool for treatment of large post cesarean scar defects and is superior to hysterectomy.

Keywords: Laparoscopic repair, post-cesarean section isthmocele, case report

V-10

Kronik adneksiyel torsiyon olgusunun laparoskopik yönetimi

Dogukan Yildirim
Sbü Kanuni Sultan Süleyman EAH, İstanbul

27 yaş, G0P0 primer infertil hasta (erkek faktörü) 1 aydır devam eden karın ağrısı ile jinekoloji polikliniğine başvurdu. Yapılan ultrasonografi (USG) ve magnetik rezonans (MR) görüntülemede sol adneks kaynaklı 14x12 cm, bilobüle, içerisinde papiller yapı ve solid alan içermeyen kistik kitle izlendi. CA 125: 320, diğer markerlar normaldi. Hikayesi ve hastane kayıtlarından hastanın 1 ay önce acil polikliniğine bulantı-kusma ve karın ağrısı ile başvurduğu öğrenildi. Acil başvurusunda tanısı konulamayan hastanın takip eden günlerde karın ağrısı azalarak devam etmişti. Pelvik doppler değerlendirmede kitlenin akımının olmadığı izlendi. Benign olarak değerlendirilen ve torsiyone olmasından şüphelenilen kitle için laparoskopi kararı alındı. Direkt trokar girişini takiben kitle ile omentum ve batın ön duvarı arasında adezyonlar olduğu izlendi. Uterus ve sağ adneks doğal olarak izlendi. Kitle keskin diseksiyon ile adezyonlardan serbestleştirildi.Kitlenin köküne gelince sol adneksin total olarak torsiyone olduğu izlendi. Aradan geçen sürede nekroz geliştiği düşünülerek salpingoooferektomi kararı alındı. Solda üreter diseke edilerek visualize edildikten sonra adneks kökünden mühürlendi ve salpingoooferektomi yapıldı. Kitlenin büyük olması ve düşük de olsa malign olma ihtimali göz önünde bulundurularak mini-laparatomi yapıldı ve kitle endobag içerisinde batın dışına çıkartıldı. Frozen sonucu benign olarak gelmesi üzerine operasyona son verildi. Hasta postoperatif 2. günde taburcu edildi. Kesin patoloji sonucu "total hemorajik nekroza uğramış seröz kistadenom" olarak geldi.

Anahtar Kelimeler: torsiyon, laparoskopi, mini-laparatomi

V-11

Laparoskopik Burch

Pınar Kadiroğulları, Hüseyin Kıyak, Kerem Doğa Seçkin
İstanbul Sağlık Bilimleri Üniversitesi Kanuni Sultan Süleyman Eğitim ve Araştırma Hastanesi Kadın Hastalıkları ve Doğum Kliniği, İstanbul

AMAÇ: Çalışmamızda adneksial kitle tanısı ile laparoskopik unilateral salpingooferektomi yaptığımız hastada eş zamanlı üriner inkontinans olması nedeniyle yaptığımız laparoskopik burch operasyonunu göstermeyi hedefledik.

GEREÇ VE YÖNTEM: 43 yaşında kasık ağrısı olan hastaya adneksial kitle tanısı ile laparoskopik unilateral salpingooferektomi yapıldı. Hastaya standart laparoskopi prosedürü uygulandı. Hastanın salpingooferektomi sonrasında ameliyatına, kliniğinde stress üriner inkontinansı olması nedeniyle burch operasyonu ile devam edildi. Retzius aralığından girilerek paraüretral alan açıldı. Retropubik alan diseksiyonundan sonra endopelvik fasya ortaya çıkarıldı ve suturasyon yapıldı.

BULGULAR: Postoperative ikinci gününde hasta şifa ile taburcu edildi. Hastanın poliklinik takiplerinde şikayetlerinin geçtiği ve idrar kaçırmadığı izlendi.

TARTIŞMA VE SONUÇ: Burch operasyonu eskiden daha sık uygulanan bir ameliyat türü olmakla birlikte, günümüzde laparoskopinin yükselen trend olması ve burch operasyonunun laparoskopik yapılabiliyor olması nedeniyle yeniden gündeme gelmiştir. Başarılı bir operayon gerçekleştirmek için paraüretral ve retropubik alanın iyi diseke edilmesi ve endopelvik fasyanın net ortaya çıkarılması önemlidir. Üretra lateraline vicyrl ile kalıcı sütürler atılabilir. Retzius aralığına giriş, operasyonun basamakları ve mesane boynu ile midüretraya suturasyon videomuzdan net olarak görülmektedir.

Anahtar Kelimeler: Laparoskopi, İnkontinans, Burch

V-12

LAPAROSKOPİK SAKROKOLPOPEKSİ –benim tekniğim

Gonca Coban Serbetcioglu[1], Songül Alemdaroğlu[2], Seda Yüksel Şimşek[2], Hüsnü Çelik[2]
[1]Başkent Üniversitesi İzmir Zübeyde Hanım Hastanesi Kadın Hastalıkları ve Doğum Bilim Dalı
[2]Başkent Üniversitesi Adana Dr. Turgut Noyan Araştırma Hastanesi Kadın Hastalıkları ve Doğum Bilim Dalı

AMAÇ: POP cerrahisinde en etkin prosedür olan sakrakopopeksinin güvenle laparoksopik olarak uygulanması

METHOD: Baskent Universitesi Adana Dr.Turgut Noyan Uygulama ve Arastirma Hastanesinde uygulanan 115 laparoskopik histerektomi ve sakrokolpopeksi olgularından birinde rutin uygulanan prosedürü adım adım anlatmaktadır.

UYGULANAN CERRAHİ TEKNİK: İlk olarak umblikustan 10 mmlik kamera portuna ek olarak sol pararektal 2 adet 5 mmlik port ile cerrahi prosedür uygulanmaktadır. Laparoskopik histerektomi uygulanan hastada öncelikle sağ üreterin pelvik girimde iliak damarlari çaprazladigi alanın 2,5 cm medialinden periton açılarak retroperitoneal alan visualize edilip üreter lateralize edilerek sağ sakrouterin ligament plikasyonu boyunca periton acilir. Protomontoriumda sakral damarlar sol lateralde kalacak sekilde L5-S1 seviyesinde anterior longitudinal ligament ulaşılmaktadır. Hastanin posterior kompartman defekti düzeyine göre posterior vajinal duvar 2cm ile 5 cm arasinda disseke edilerek rektum vajen duvarindan uzaklastirilir. Laparoskopik histerektomi prosedürü uygulanır. Ön kompartman defekti düzeyine göre mesane trigonuna kadar vesikovajinal aralık disseke edilir. Cuff tek tek absorbable suture(no 1 vicryl) ile kapatılmıştır. Meshin arka yapragi posterior rektovajinal fasyaya 3 adet polyester (no 2 tycron) sutur ile fikse edilir. Ardından meshin 2. yaprağı önde vesikovajinal fasyaya 3 adet polyester (no 2 tycron) sütür ile fikse edilmiştir. Promontoriumun anterior longitudinal ligamentinden geçilerek mesh promontoriuma fikse edilir. Biz kendi teknigimizde bu düzeyden 2 sutur ile fiksasyonu saglamaktayiz. Ardından mesh tamamiyle peritonize edilir.

SONUÇ: Sakrokolpopeksi minimal invaziv cerrahinin günümüzde geldigi noktada uterovajinal prolapsus cerrahisindeki yerini hizla almıştır.Uterovajinal prolapsus cerrahisinde gold standart olan bu teknik laparoskopik olarak güvenli ve etkin bicimde gerceklestirilmektedir.

Anahtar Kelimeler: laparoskopi, sakrokolpopeksi,pop cerrahisi,

V-13

Laparoscopic Transabdominal Cervical Cerclage

Fatema Alkhan[1], Emine Karabuk[1], Mehmet Murat Naki[1], Mete Gungor[2], Mehmet Faruk Kose[1]
[1]Acibadem University Atakent Hospital, Istanbul, Turkey
[2]Acibadem Maslak Hospital, Istanbul, Turkey

OBJECTIVE: To demonstrate step-by-step laparoscopic transabdominal cervical cerclage

SETTINGS: A 30-year-old woman presented with history of spontaneous miscarriage in the 2nd trimester. Patient had also a 5-cm sized subserous myoma. Therefore, laparoscopic myomectomy and transabdominal cervical cerclage was recommended. The procedure first started with myomectomy then followed by transabdominal cervical cerclage. First, the vesicouterine space was opened and the bladder is pushed caudally to expose the uterine isthmus and the uterine vessels. The suture done by a5-mm mersilene tape. After the uterine vessels were identified, the needle was introduced medial and posterior to the right uterine vessels at the level of cervicoisthmic jubction. Then the needle was followed anteriorly on the same side with the distal end of the suture in the Pouch of Douglas. After that, the suture material and the needle was passed posteriorly across the lower segment to the left side. In the similar way the needle was placed medial to the left side of the uterine vessels at the level of the cervicoishmic junction. The ligature was pulled and tightened adequately against the posterior cervical isthmus. Then the ligature ends were tied together anteriorly. The operation went uneventful. The duration of the procedure was 110 minutes. Total blood loss was 100 ml. Patient was discharged on 1st postoperative day. Patient got pregnant and had cesarean section at 39 weeks.

CONCLUSION: Laparoscopic transabdominal cervical cerclage has a good pregnancy outcomes

Keywords: Laparoscopic, Pregnancy, Cerclage

V-14

Kansız total laparoskopik histerektomi

Erdal Şeker, Cengiz Adnan, Sertaç Ayçiçek, Ahmet Yıldızbakan
Sağlık bilimleri üniversitesi, Gazi Yaşargil Eğitim ve Araştırma Hastanesi, Kadın hastalıkları ve doğum birimi, Diyarbakır
Kurtalan Devlet Hastanesi Siirt

AMAÇ: Minimal invaziv jinekoloji ile anatomiye hakimiyet olursa, sıfıra yakın kanama ile ameliyat sonlandırılabilmektedir. Bu durumda kan ve ürünleri kullanımı ve bu ürünlere bağlı gelişen hastalıklar ve enfeksiyonlar azalmaktadır. Bu video da amacımız minimum kanama ile total laparoskopik histerektominin yapılabileceğini göstermektir.

YÖNTEM: 60 yaşında, tedaviye dirençli anormal uterin kanama tanısı olan hastaya total laparoskopik histerektomi kararı verildi. Genel anestezi altında, litotomi pozisyonunda umblikal 10'luk, sol rektus kası lateralinde 2 adet ve sağ rektus kası lateralinden 1 adet 5'lik trokar ile batına girildi. Uterus maniplatörler ile traksiyona alındı. Damar kapama ve ksme cihazları ile uterus bağları ve damarları mühülendi, kesildi. Vajen cuff monopolar hook cihazı ile kesildi. Uterus harice alındı. Vajen, vajinal yoldan süture edildi. Kanaması olmayan hastanın operasyonuna son verildi.

BULGULAR: 62 yaşında tedaviye dirençli anormal uterin kanama şikayeti olan hastaya total laparoskopi histerektomi kararı verilmişti. Hastanın ameliyatı esnasında uterin arter disseksiyonu dikkatlice yapıldı ve mühürlendi. Yine mesane periton diseksiyonu dikkatlice yapıldı, anatomi takip edildi. Böylece kanama izlenmedi. Operasyon kısa ve kolay oldu. Operayon öncesi ve sonrası hemoglobin farkı izlenmedi. Hastada komplikasyon olmadı. Hasta 2. gün taburcu edildi

SONUÇ: total laparoskopik histerektomi sırasında anatomiye hakimiyet olursa ve ilgili hemostaz sağlanırsa; operasyon kısa süreli olur, operasyonda komplikasyonlar daha az olur, hastaya gereksiz kan transfüzyonları ve bu transfüzyonlara bağlı gelişecek enfeksiyon geçişleri engellenmiş olur.

Anahtar Kelimeler: laparoskopi, histerektomi, auk

V-16

Büyük Uterus'ta Laparaskopik Histerektomi Tekniği –benim tekniğim

Gonca Coban Serbetcioglu[1], Songül Alemdaroğlu[2], Seda Yüksel Şimşek[2], Hüsnü Çelik[2]
[1]Başkent Üniversitesi İzmir Zübeyde Hanım Hastanesi Kadın Hastalıkları ve Doğum Bilim Dalı
[2]Başkent Üniversitesi Adana Dr. Turgut Noyan Araştırma Hastanesi Kadın Hastalıkları ve Doğum Bilim Dalı

AMAÇ: Büyük uterusta laparoskopik histerektomi tekniğini tanımlamak.

METHOD: Son 30 yılda hızlı bir yükselişle jinekolojik cerrahi prosedürler içerisinde yerini alan laparaskopik histerektomi, deneyim ve uygulayan sayısı arttıkça geçmiş zamanlardaki kontrendikasyon kriterleri daha ılımlı hale gelmiştir. Biz de kliniğimizde opere ettiğimiz yaklaşık 16 haftalık gebelik cesametinde – yaklaşık10-12 cmlik myom içeren- uterusa sahip bir laparoskopik histerektomi vakasının operasyonunu ve dikkat edilmesi gereken püf noktaları adım adım tarifledik. Vizüalizasyon portu umblikus 3 cm üzerinden yerleştirilerek operasyona başlanmaktadır. Teknikte öncelikle retroperitoneal alanlara girilerek uterin arterler ligate edilip kanama kontrolü sağlandı. Ardından histerektomi prosedürüne geçildi. Uterusun vajinal yolla çıkarılması esnasında öncelikle myom serbestleştirildi, ardından vajinal yolla parçalar halinde çıkarıldı.

SONUÇ: Büyük uteruslara uygulanan laparaskopik histerektomide ilk olarak yeterli vizüalizasyon elde edilmeli ardından kanama kontrolünü kolaylaştırmak için devaskülarizasyon sağlanmalıdır. Son aşamada uterus ekstraksiyonu için cerrah kendi deneyimine uygun yöntemi kullanmalıdır. Laparoskopik histerektomi büyük uteruslarda da güvenle deneyimli laparoskopik jinekologlar tarafından uygulanabilir.

Anahtar Kelimeler: zor laparaskopik histerektomi, Büyük uterus, dev myom

V-17

Gebelik ve Over torsiyonu

Seda Yüksel Şimşek[1], Gonca Çoban[2], Songül Alemdaroğlu[1], Hüsnü Çelik[1]
[1]Başkent Üniversitesi Adana Dr Turgut Noyan Uygulama ve Araştırma Hastanesi, Kadın hastalıkları ve Doğum ABD, Adana
[2]Başkent Üniversitesi İzmir Zğbeyde Hanım Uygulama Hastanesi, Kadın Hastalıkları ve Doğum ABD, İzmir

Yirmiiki haftalık gebelik ve akut batın tanısı, over torsiyonu şüphesi ile laparoskopi yapılan olgunun video sunumudur.

Anahtar Kelimeler: gebelik, akut batın, over torsiyonu

V-18

Laparoskopik histerektomi vakalarında uterin arter ligasyonu video sunumudur

Seda Yüksel Şimşek[1], Songul Alemdaroğlu[1], Gonca Çoban[2], Erhan Şimşek[1], Gülşen Doğan Durdağ[1], Hüsnü Çelik[1]
[1]Başkent Üniversitesi Adana Dr Turgut Noyan Uygulama ve Araştırma Hastanesi, Kadın hastalıkları ve Doğum ABD, Adana
[2]Başkent Üniversitesi İzmir Zğbeyde Hanım Uygulama Hastanesi, Kadın Hastalıkları ve Doğum ABD, İzmir

Laparokopik histerektomi vakalarında uterin arter ligasyonu video sunumudur.

Anahtar Kelimeler: laparoskopik histerektomi, uterin arter, uterin arter ligasyonu

V-19

BMİ 44 olan zor bir histerektomi vakasıyla laparoskopik olarak başetmek

Cengiz Andan, Selami Erdem, Şerif Aksin, Hasip Karabat
Sağlık Bilimleri Üniversitesi Gazi Yaşargil EAH Kadın Doğum kliniği, diyarbakır

Morbid obez ve batın içi yaygın yapışık bir hastada laparoskopik histerektomi uygulanması

AMAÇ: BMİ 44 olan ve omentumun batın ön duvarına tamamen yapıştığı zor bir histerektomi vakasının laparoskopi ile yapılabileceğini göstermek ve avantajlarına vurgu yapmak.

YÖNTEM: Umbilikustan 10 luk trokarla ve 3 adet 5 lik trokarla batına girildi. Omentumun altına girdiğimizden gazın etkisiyle alanımız gittikçe daraldı. Durumu ilk başta anlayamadık. Kamerayla omentumu delip üstüne geçtiğimizde batın içi anatomiye hakim olabildik. Omentum batın ön duvarına, mesaneye, uterusa ve yan duvarlara yaygın olarak yapışık haldeydi. Omentumu buralardan tamamen ayırdıktan sonra histerektomiyi tamamladık.

BULGULAR: 56 yaşında G8Y8 1 kez sezeryan ve 1 kez perfore apandisit nedeniyle opere olmuş hasta. Htve hipotiroidisi mevcut. 120 kg ve 1.65 boyunda olan hastamızın 2 yıldır menometrorajisi vardı. 2 kez P/C yapılmış bircok kez medikal tedavi verilmiş ancak fayda görmemiş. Preoperatif degerlendirmede uterus normalden iri adenomiyotik görünümdeydi. Postoperatif 2. Günde hasta şifa ile taburcu edildi. Hgb değeri 10 dan 9 a gerilemişti. postop 1 hafta sonraki kontrolünde trokar yerlerinin 2 sinde enfeksiyon gelişti. Ayaktan tedavi edildi.

SONUÇ: Laparoskopi ile böylesine obez ve yapışık vakaların tedavisi mümkün görünmektedir. Üstelik erken mobilizasyon, hastanede kalış süresi, yara yeri enfeksiyonu, pulmoner emboli gibi birçok açıdan büyük avantaj sağlamaktadır.

Anahtar Kelimeler: laparoskopik histerektomi, morbid obez, omental adezyon

V-20

Diagnostik laparoskopi esnasında mide perforasyonu ve komplikasyona yaklaşım

Cengiz Andan, Şerif Aksin
1. Sağlık Bilimleri Üniversitesi Gazi Yaşargil EAH Kadın Doğum kliniği, diyarbakır

Diagnostik laparoskopi esnasında umbilikustan 10 luk trokar ile mide injürisi gelişen hastaya aynı seansta laparoskopik perforasyon onarımı yapıldı.

AMAÇ: Laparoskopi esnasında trokarla mide perforasyonu gelişen olgumuzda hatalarımızı, risk faktörlerini, bundan nasıl kaçınılabileceğini, ne dersler çıkarılabileceğini tartışmak. Komplikasyona yaklaşım deneyimimizi paylaşmak.

YÖNTEM: Umbilikus altından direk trokarla batına girildi. Gazla batın şişirildi, kamerayla girdiğimizde midenin içinde olduğumuzu ve midenin gazla tamamen şiş olduğunu farkettik. Nazogastrik sonda olmadığını anladık. Gazı boşaltıp trokarı çektik. Nazogastrik sonda taktıktan sonra yeniden daha yatay şekilde trokarı girdik. 3 adet 5 lik trokarla batına dahil olduk. Tubaları metilen mavisiyle değerlendirdikten sonra perfore alanı bulup 2/0 vicryl ile seroza ve musküler tabakayı alacak şekilde tek kat zed sütür atarak onardık. Batın içine dren koyarak operasyona son verdik.

BULGULAR: 28 yaşında Y2 olan 1 L/S ektopik operasyonu öyküsü bulunan 5 yıldır sekonder infertil hasta. Yaklaşık 45 kilogram ve karın bölgesi küçük bir hastaydı. Operasyon sonrası 3 gün NG sonda bırakıldı, oral alım 5 gün kapalı tutuldu, batın içi dren 7 gün tutuldu. Ateş, CRP normal seyretti. Drenden ve NG den kayda değer gelen olmadı. Hastaya postop 1 hafta boyunca ikili antibiyotik ve proton pompa inhibitörü verildi. Postop 7. gün hasta taburcu edildi.

SONUÇ: Laparoskopi vakalarında mide perforasyonundan kaçınmak için NG sonda her defasında kontrol edilmeli, özellikle kaşektik hastalarda daha dikkatli olunmalı, cerrahın sürekli alışık olduğu giriş yöntemini değiştirmesi riski arttırabilir. Bunlara rağmen komplikasyon olduğunda bunun laparoskopik olarak tamiri mümkün görünmektedir.

Anahtar Kelimeler: set up, batına güvenli giriş, mide perforasyonu, direk trokar girişi, mide onarımı, laparoskopik sütür

V-21

Laparoskopik tubal reanastomoz

Cengiz Andan[1], Sergül Aydın[2], Şerif Aksin[1], Hasip Karabat[1]
[1]Sağlık Bilimleri Üniversitesi Gazi Yaşargil EAH Kadın Doğum kliniği, diyarbakır
[2]Manisa Merkezefendi Devlet Hastanesi

Tubal reanastomozun laparoskopik olarak yapılması.

AMAÇ: Yeniden fertilite isteği olan daha önce tüp ligasyonu yapılmış hastalarda tubal onarımın laparoskopik yöntemle yapılabileceğini göstermek.

YÖNTEM: Umbilikustan 10 luk trokarla ve 3 adet 5 lik trokarla batına girildi. Her iki tubanın ligate kısımları makasla serbestleştirildi. Metilen mavisiyle proksimal uçların işlevsel olduğu tespit edildi. 4/0 rapid vicryl ile üçer sütür atılarak bilateral tubal reanastomoz sağlandı. Komplikasyon gelişmeyen hasta postop 1. gün taburcu edildi.

BULGULAR: 34 yaşında G3Y3 öncesinde bir kez sezeryan olan hasta yeniden çocuk isteğiyle tarafımıza basvurdu. Operasyon uygulandı postop 1. günde hasta taburcu edildi. 3 ay sonra HSG çektirmesi önerildi.

SONUÇ: Tüp ligasyonu olmuş ve yeniden çocuk istemi olan hastalara reanastomozun minimal invaziv bir yöntem olan laparoskopi yoluyla yapılmasının daha avantajlı olduğunu düşünmekteyiz.

Anahtar Kelimeler: reanastomoz, tubal reversal, infertilite, tubal cerrahi

V-22

İzole Tubal Torsiyon olgusunda Laparoskopik tuba koruyucu cerrahi

Aygun Hamidova, Nasuh Utku Doğan, Mehmet Sakıncı, Murat Özekinci
Akdeniz Üniversitesi Hastanesi, Kadın Hastalıkları ve Doğum Ana Bilim Dalı, Antalya

Adneksiyal torsiyon rölatif olarak sık rastlanan bir olgu olsa da, tubanın izole torsiyonu 1,5 milyonda bir insidansla oldukça nadir görülmektedir. İlk defa 1890 yılında Bland-Sutton ve ark. tarafından tanımlanmıştır. Alt karın ağrısı, bulantı ve kusma şikayetleri ile başvuran hastalarda ön tanıda düşünülmeyen tubal torsiyon, tubal nekroz ile sonuçlanmakta ve fertiliteyi etkilemektedir. Tubal torsiyonun etyolojisi intrensek ve ekstrensek nedenler olmak üzere iki grupta incelenmektedir. Tubaya özgü nedenler intrensik faktörleri oluşturmaktadır ki, bunlara hidrosalpinks, hematosalpinks, tubanın malign tümörleri, tubal ligasyon öyküsü, konjenital paratubal kistler örnek olabilir. Travma, adhezyonlar, ovaryan ve paratubal kitleler, ani vücut hareketleri ise ekstrensek nedenlerdir. Teşhisi genellikle abdominal USG ve gereklilik halinde BT, MR ile konulmaktadır. Genellikle sağ tarafta rastlanan tuba torsiyonu nadir de olsa sol tarafta da gelisebiliyor. Sigmoid kolonun sol tubayı fikse etmesi nedeni ile genellikle sol tarafta torsiyon olguları daha az rastlanmaktadır.Detorsiyon edilen tubanın ne kadar fonksiyonel olacağı tartışmalı olsa da nekroz olmadığı sürece, tubal koruyucu cerrahinin uygulanması önermekteyiz. İTT nadir bir durum olması, taradığımız literatürde genellikle tanının gecikmesi ve salpenjektektomi ile sonuçlanması nedeniyle, 19 yaşında kasık ağrısı ve bulantı kusma şikayeti ile kliniğimize başvuran, sol adnexial alanda 7*6 cm ince cidarlı vasküler sinyal alınmayan kistik lezyon tesbit edilmiş ve İzole Tubal Torsiyon ön tanısı tanısı saptanmış, erken dönemde Laparaskopi yapılarak detorsiyon ve kistektomi işlemi uygulanmış bir olguyu sunmayı amaçladık. Bu olguda farklı özellikler torsiyonun sol tarafta lokalize etmesi, erken tanı alması, detorsiyon ve kistektomi işlemi yapılarak tubanın korunmasından ibaretdir.

Anahtar Kelimeler: izole tubal torsiyon, laparoskopi, akut alt batın ağrısı

3 kez torsiyon olmuş tuba

içerisinde paratubal kist bulunduran tuba kendi etrafında 3 kez tam tur dönmüştür.

over

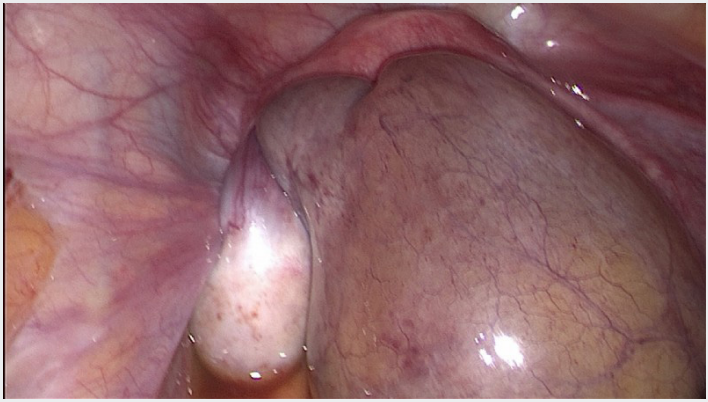

torsiyon olmuş tubanın yanında sol over doğaldır ve kan akımı bozulmamıştır.

V-23

Piyometra ile komplike ohvira sendromu ve laparoskopik yönetimi

Huseyin Kiyak, Burak Yucel, Pınar Kadiroğulları, Kerem Doga Seckin
Sağlık Bilimleri Üniversitesi, İstanbul Kanuni Sultan Süleyman Eğitim ve Araştırma Hastanesi Kadın Hastalıkları ve Doğum Kliniği

GIRIŞ: Ohvira sendromu; uterovajinal duplikasyon, obstrukte hemivajen ve ipsilateral renal agenezi triadı ile karakterizedir.
Obstruktif müllerian anormalilerin sıklığı %0,1 ila % 3,8 dir. Görüntüleme yöntemlerinden ultrason ve MR (manyetik rezonans) renal patolojileri, uterus, tuba ve vajene ait patolojileri etkili olarak tanımaktadır.
Tanıda gecikme olmadığı sürece tedavi; histeroskopi ile vaginoskopi ve septumun insizyonudur. Hematokolpuslu hastalarda septumdaki mikroperforasyonlar aracılığıyla enfeksiyon, sonrası abse, pelvik inflamatuar hastalık, pyometra ve hemihisterektomi ve adneks kaybına kadar giden klinik sonuçlara sebebiyet verebilmektedir.

METHOD VE BULGULAR: 21 yaşındaki hasta, gravida 2 Parite 2 idi. Hastamız acil servise karın ağrısı, bulantı, yüksek ateş kötü kokulu vajinal akıntı şikâyeti ile başvurdu. Fizik muayenede sol yan vajene drene olmuş pelvik abse, vücut ısısı 37, 8 derece, sol adnekste 10-12 cm lik kitle saptandı. Hasta tuba ovaryan abse ön tanısı ile yatırıldı ve antibioterapi başlandı. Ultrason ve MRI görüntüleri değerlendirildiğinde Ohvira sendromu ve pyometra tanısı kondu.
Vajende sol yan duvara kesi ile 10 cc mukopurulan sıvı aspire edildi. Ultrasonda sol vajen yanından adnekse uzanan kitlenin drene olmadığı görüldü ve USG eşliğinde drene edilmeye çalışıldı. Etkili bir drenaj sağlanamadı.(figure-1)
Laparoskopide, sol tarafta yaygın barsak ve omentum yapışıklıklarının olduğu izlendi. Sol hemiuterusun pelvis yan duvarına ve ön batın duvarına dens yapışık olduğu izlendi. Adezyolizis sonrası laparoskopik hemi histerektomi yapıldı.

TARTIŞMA: OHVIRA sendromu obstrüktif tip müllerian anomalilerin en sık görüleni olup, tanıda gecikme olmadığı sürece vajinal septostomi, tedavide etkili bir yöntemdir. Tanıda gecikme enfeksiyon, endometriosis, pyometra gibi fertiliteyi azaltan sonuçları ve hemi histerektomi gibi cerrahi girişim ihtiyacını doğurmaktadır.

Anahtar Kelimeler: Ohvira sendromu, piyometra, transvers septum, vajinal septostomi

Transvers vajinal septumlu ohvira sendromu

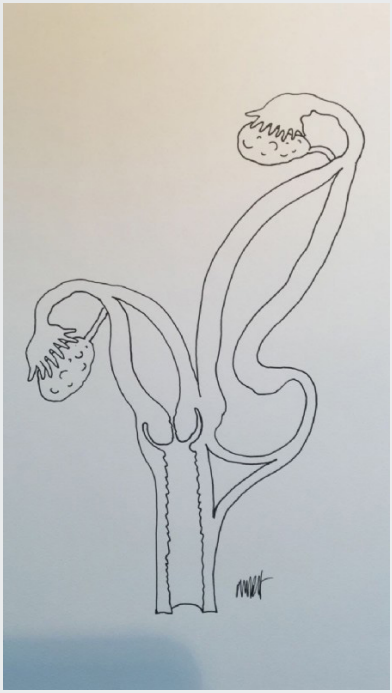

Transvers septa ve servikal agenezi birlikteliği olan ohvira sendromu

V-24

Supraservikal Histerektomi Yapılmış Leiyomyosarkom Olgusunda Laparoskopik Servikal Stump Eksizyonu ve Bilateral Salpingooferektomi

Hasan Turan, Abdullah Serdar Açıkgöz, Ilker Kahramanoğlu, Başak Kayan, Mehmet Macit Arvas, Tevfik Tugan Beşe, Fuat Demirkıran
İstanbul Üniversitesi, Cerrahpaşa Tıp Fakültesi, Jinekolojik Onkoloji Bilim Dalı, İstanbul, Türkiye

Leiyomyosarkomlar nadir görülen jinekolojik malignitelerdir.Uterin leiyomyom nedeniyle supraservikal histerektomi veya miyomektomi yapılmış olgularda okült leiyomyosarkom görülme prevalansı yaklaşık olarak 2/1000 civarındadır.Final patolojide leiyomyosarkom tanısı alan olgulara standart tedavi yaklaşımı olarak tamamlayıcı histerektomi ve bilateral salpingooferektomi önerilmektedir.

Uterin leiyomyom endikasyonu ile dış merkezde subtotal histerektomi uygulanmış 43 yaşındaki kadın hasta,final patoloji raporunun leiyomyosarkom gelmesi üzerine kliniğimize refere edildi. Pelvik muayenede ve transvajinal ultrasonografide özellik saptanmadı.Yapılan toraks ve tüm batın kontrastlı tomografi incelemesinde metastaz lehine bulgu saptanmadı ve patolojik boyutta lenf nodu izlenmedi.Bu bulgularla hastaya laparoskopik servikal stump eksizyonu ve bilateral salpingooferektomi önerildi.
Hasta alçak litotomi pozisyonuda bacak nötral pozisyonda olacak şekilde ameliyat masasına alındı, servikse manipulator yerleştirildi.Trokar girişleri yapıldıktan sonra daha once geçirilmiş operasyona bağlı olarak gelişen, intestinal anslar ve komşulukları arasındaki ileri derecedeki adhezyonlar giderildi ve infundibulopelvik ligamentler kesildi.
Retroperitoneal alanda diseksyion yapılarak üreterler görünür hale getirldi.Vezikovajinal mesafe oluşturularak mesane diseksiyonu yapıldı.Ardından paraservikal dokular kesildi. Kolpotomi insizyonu yapılarak serviks ve overler dışarıya alındı.Operasyon sonlandırıldı.

Özet olarak;okült leiyomyosarkom tanısı alan olgularda, seçilmiş vakalarda tamamlayıcı cerrahi laparoskopik yöntemle uygulanabilmektedir.

Anahtar Kelimeler: Okült Leiyomyosarkom,tamamlayıcı cerrahi,laparoskopi

V-25

Laparoscopic Secondary Cytoreduction Followed by HIPEC (Hyperthermic Intraperitoneal Chemotherapy) for a Patient with Recurrent Ovarian Cancer

Emine Karabuk[1], Fatema Alkhan[1], Mehmet Murat Naki[1], Mete Gungor[2], Mehmet Faruk Kose[1]
[1]Acibadem University Atakent Hospital, Istanbul, Turkey
[2]Acibadem Maslak Hospital, Istanbul, Turkey

STUDY OBJECTIVE: To perform laparoscopic HIPEC after the laparoscopic cytoreduction on a patient with recurrent ovarian cancer

DESIGN: Step by step video explanation of the surgery

SETTING AND INTERVENTION: 41 year old woman who had maximal debulking surgery for ovarian serous adenocarcinoma 13 months ago. After that standard chemotherapy was completed. Local recurrence was detected in PET CT and MRI; there were two nodules (15x10 mm and 10x8 mm) on the meso of sigmoid colon at routine control. Secondary cytoreductive surgery with HIPEC was planned and laparoscopic approach was preferred for surgery.
Secondary cytoreductive surgery with HIPEC was recommended in an attempt to improve the prognosis of the patients and incorporates surgical removal of all visible disease followed by chemical destruction of microscopic disease through chemo-perfusion. Minimally invasive approach is increasing in popularity recently but performing HIPEC by closed technique is rarely in gynecologic oncology. So we aimed to demonstrate the way of application, suitability, feasibility and safety of this method.

CONCLUSION: Laparoscopic cytoreductive surgery combined with HIPEC is feasible and safe for curative treatment of strictly selected patients with ovarian malignancy and might reduce postoperative complications and length of hospital stay.

Keywords: Laparoscopy, HIPEC, Ovarian Cancer

V-26

Laparoscopic nerve sparing rectal shaving for rectocervical endometriositic nodule

Hüseyin Altuntaş
Özel IMC Hastanesi, Mersin

32 yaşında g0p0 şiddetli dismenore, disparoni, diskezya ve ağrılı defekasyon şikayetleri olan hastanın pelvik muayenesinde vajen doğal, uterus fikse adneksler serbest, tvusg: douglas oblitere, uterus posteriorunda isthmus hizasında rektumda 18 mm uzunluğunda 0,6 mm infiltrasyon yapan endometriozis nodulu izlendi, CA 125: normal. 2 günlük diyet sonrası gerçekleştirilen operasyonda laparoskopik bilateral ureterolizis, bilateral hipogastrik sinir disseksiyonu, pararektal fossa diseksiyonu sonrası rektal nodulun uterustan serbestleştirilip rektal shaving ile nodulun eksiyonu. rektum metilen blue test ile kontrol edildi. intraoperatif komplikasyon yok. Final patoloji: endometriozis nodulu. sonuc olarak 3 cm den küçük rektal endometriozis nodulleri laparoskopik nerve sparing shaving yöntemi ile güvenli şekilde tedavi edilebilir.

Anahtar Kelimeler: sinir koruyucu, rektal endometriozis, üreterolizis, shaving

V-27

What laparoscopic techniques can be used to prevent retorsion of the ovary ?

Nilüfer Akgün[1], Engin Türkgeldi[1], Alper Eraslan[1], Barış Ata[2]
[1]Vkv Koc Üniversitesi Hastanesi
[2]Vkv Amerikan Hastanesi

BACKGROUND: Ovarian torsion accounts for 2.7% of acute abdominal pain in women and it is rare, 1/5000, during pregnancy. Detorsion, rather than oophorectomy, is the preferred treatment. However, retorsion of the ovary is possible if necessary measures are not taken. Our aim was to describe the laparoscopic techniques that can help to prevent retorsion of the ovary.

CASE: We report of two cases who had acute right pelvic pain. First case a 22-year-old patient with acute onset right adnexeal tenderness with a palpable mass. Ultrasonographic examination revealed two simple cysts measuring 45 * 28 mm and 32 * 31 mm at the right ovary and some free peritoneal fluid. Laparoscopy was performed and detorsioned. The cyst was aspirated and its size was reduced. Further, oopheropexy was performed to prevent retorsion. Postoperative course was uneventful and the patient was discharged the next day. Second case was a 27-year-old woman at 8th gestational week presenting with pelvic pain, nausea and vomiting. The ultrasound examination revealed an ovarian mass with a diameter of approximately 80 mm in the right adnexal region and showed no blood flow in color and power Doppler mode. Ovarian detorsion and right salpingectomy was performed. Corpus luteum content was aspirated and the right ovary was placed in the pouch of Douglas to reduce the risk for retorsion. Patient was supplemented with progesterone until the 12th gestational week.

CONCLUSION: The usual current treatment for ovarian torsion is the detorsion and ovarian preservation, while simple detorsion may predispose to recurrent torsion. Aspiration of the ovarian cyst can decrease the cyst size and reduce risk for retorsion. Oophoropexy can be considered to prevent retorsion of enlarged ovaries. Laparoscopy can be safely performed during pregnancy and enlarged uterus can help prevent recurrence in pregnant women by reducing the mobility of the torsioned adnexa.

Keywords: ovarian torsion, laparoscopic management, recurrence, abdominal pain

V-28

Total Laparoskopik Histerektomi Benim Tekniğim

Gökhan Demirayak
Sağlık Bilimleri Üniversitesi, İstanbul Bakırköy Dr Sadi Konuk Eğitim ve Araştırma Hastanesi

GİRİŞ-AMAÇ: Histerektomi, jinekolojide en yaygın uygulanan cerrahi prosedürlerden biridir. Vajinal, açık, laparoskopik veya robotik yoldan yapılabilir. İlk tercih edilmesi gereken yöntem avantajlarından doları vajinal yoldur. Ancak bu teknik olarak mümkün değil ise abdominal yol kullanılmaktadır. Laparoskopik cerrahi, daha az ağrı, normal aktivitelere daha hızlı dönüş ve daha az postoperatif komplikasyon oranları nedeniyle tercih edilecek diğer yoldur. Bu çalışmada laparoskopik histerektomi ve bilateral salpingo-ooforektomi vakasının videosu sunulacaktır.

VAKA: 49 yaş, G4P2 anormal terin kanamalı hasta kliniğimize kabul edildi. Transvajinal ultrasonografide endometrium kalın ve düzensiz saptanan hastadan endometrial biyopsi alındı. Patoloji sonucunun tipili kompleks hiperplazi saptanması üzerine histerektomi ve bilateral salpingo-ooforektomi kararı verildi. Hastaya total laparoskopik histerektomi ve bilateral salpingo-ooforektomi yapıldı. Toplam ameliyat süresi 60 dakika, tahmini kan kaybı 20 cc saptandı. Hasta postoperatif 1. gün taburcu edildi. Nihai patoloji raporunda atipili kompleks hiperplazi saptandı. Malignite bulgusu izlenmedi.

Anahtar Kelimeler: Total laparoskopik histerektomi, vajinal kubbe süturasyonu, atipili kompleks hiperplazi

V-29

Minimal invaziv minilaparoskopik yöntemle streak gonadların çıkarılması

Aygün Hamidova[1], Fatma Ceren Güner[1], Deniz Kıvrak[1], Nuriye Esra Uysal[1], Ceyda Etleç Karadağ[2], Mete Çağlar[1]
[1]Akdeniz Üniversitesi Tıp Fakültesi Kadın Hastalıkları ve Doğum Ana Bilim Dalı, Antalya
[2]Antalya Atatürk Devlet Hastanesi, Antalya

Geleneksel jinekolojik laparoskopik cerrahi 3-5 adet 5-11 mm'lik insizyonlar yoluyla yapılır. Minilaparoscopi terimi trokar ve kullanılan cerrahi malzeme boyutlarının 2-5 mm çapında olması olarak tanımlanır1. Bu sayede postoperatif ağrı, iyileşme süreci, hastanede kalma süresi azalmakta, ve daha iyi kozmetik görünüm sağlanmaktadır2.
Turner sendromu en yaygın görülen seks kromozom anomalilerinden birisi olup 1/2500 canlı doğumda görülür. Hastalarda çoğunlukla streak gonadlar bulunur. Mozaik Turner Sendromlu hastalarda gonadoblastom ve sonrasında maligniteye dönüşüm riski yüksektir. Bu hastalarda, adölesan dönemde, gonadektomi önerilmektedir.
Hastamız genetik bölümü tarafından, 17 yaşında Mozaik Turner Sendromu (45X/46XY) olan, streak gonadların çıkarılması için yönlendirilmişti.
Umbilikus üst sınırından 3.9 mm trokar (KARL STORZ GmbH&Co) ve umbilikus alt sınırından 3.5 mm Carvalho trokar (KARL STORZ GmbH&Co) girilerek operasyona başlandı. Operasyonda 3.3 mm çaplı 30° oblik teleskop, 3.5 cerrahi aletler ve 5 mm bipolar mühürleme aleti kullanıldı. Batın içi gözlem ve batın yıkama sıvısı alınmasından sonra her iki üreter yolu tespit edildi. Sağ salpingooferektomi (SO) 3 mm bipolar koagülasyon forsepsi ve 3.5 mm makas kullanılarak yapıldı. Bekar olan hastada SO materyalini batından çıkarmak için 3.5 mm trokar çıkarılarak yerine aynı insizyondan 5 mm trokar girişi yapıldı. Sol SO 5 mm bipolar mühürleme aleti kullanılarak yapıldı. Çıkarılan materyal frozen section'a gönderildi. Operasyon için gerekli desteği veren KARL STORZ firmasına teşekkür ederiz.

REFERANSLAR:

1. Tu FF, Advincula AP. Miniaturizing the laparoscope: current applications of micro- and minilaparoscopy. Int J Gynaecol Obstet. 2008; 100: 94-98.
2. Rossitto S, Cianci S, et al. Total laparoscopic hysterectomy using a percutaneous surgical system: a pilot study towards scarless surgery. European Journal of Obstetrics & Gynecology and Reproductive Biology 2016; 203: 132-135

Anahtar Kelimeler: Minimal invaziv cerrahi, minilaparoskopi, Mozaik Turner

V-30

Laparoskopi Yardımlı Ekstrakorporeal Kistektomi

Aslıhan Yurtkal[1], Yahya Özgün Öner[1], Ayşegül Mut[1], Aslı Tetik[1], Kübra Hamzaoğlu[1], Gizem Kaval[1], Melike Makul[1], Sabire Akgün[1], Gökhan Demirayak[2], Abdullah Serdar Açıkgöz[1]
[1]İstanbul Üniversitesi, Cerrahpaşa Tıp Fakültesi, Kadın Hastalıkları ve Doğum Anabilim Dalı
[2]Sağlık Bilimleri Üniversitesi, Bakırköy Dr Sadi Konuk Eğitim ve Araştırma Hastanesi, Jinekolojik Onkoloji Kliniği

GİRİŞ-AMAÇ: Laparoskopik cerrahi benign ovaryan kistlerin eksizyonunda standart yöntemdir. Ancak ovaryan kistin çapı, laparoskopik cerrahi endikasyonu için sınırlayıcı anahtar faktördür. İntrakorporeal manipulasyon daha zor olduğundan kist çapı arttığında ameliyat laparoskopik tamamlanamayabilir. Tamamlanabilen hastalarda ise ameliyat süresi daha uzun olmaktadır. Son yıllarda suprapubik insizyondan laparoskopi yardimli ekstrakorporeal kist eksizyonu, büyük kistlerin rezeksiyonunda pek cok açıdan laparotomi ve laparoskopiye alternatif olarak karsimiza çıkmaktadır. Bu yöntemin avantajlarindan en önemlisi, tahmin edileceği üzere, daha geniş kistlerde minimum insizyon alanından laparoskopi ve laparotomi ile elde edilen cerrahi başarıya ulaşılabilmesidir. Over, batın dışına çıkarılarak kistektomi yapılmakta ve kistektomi sonrasında kalan over dokusundaki kanamalar sütur yardımıyla durdurulmaktadır. Böylece enerji modalitesi kullanılmadığı için hastanın over rezervi korunmaktadır. Bu çalışmamızın amacı benign olduğu düşünülen over kisti olgusunda laparoskopi yardımlı ekstrakorporeal kistektomi videomuzu sunmaktır.

VAKA: Persite sol ovaryan kist nedeniyle kliniğimizden takipli, ön planda benign olduğu düşünülen 22 yaş virgo hasta şiddetli karın ağrısı ile başvurdu. Over torsiyonu ön tanısıyla operasyona alındı. Göbeğin hemen üzerinden 10 mm trokar ile batına girildi. Eksplorasyonda sol overde torsiyon saptanmadı. Suprapubik yaklaşık 2 cm transvers kesi yapılarak batına girildi. Kist rüptüre edilerek over batın dışına alındı. Kistektomi ve süturasyon sonrası kalan over tekrar batın içine alındı. Toplam operasyon süresi 25 dakika, ortalama kan kaybı 20 cc saptandı. Hasta postoperatif 1. gün taburcu edildi. Nihai patolojide seröz kistadonom saptandı.

Anahtar Kelimeler: Over kisti, Laparoskopi yardımlı ekstrakorporeal kistektomi, Laparoscopy asisted extracorporeal cystectomy

V-31

2017 Yılı servis kanserinde laparoskopik yöntemin sonuçları

Cihan Comba[1], Gökhan Demirayak[1], Şakir Volkan Erdoğan[1], Ibrahim Karaca[1], Ömer Demir[2], Isa Aykut Özdemir[1]
[1]Saglik Bilimleri Universitesi Bakırköy Dr. Sadi Konuk EAH, Kadin Hastaliklari ve Dogum Klinigi
[2]Erzurum Karayazi Devlet Hastanesi

Laparoskopik cerrahi tüm dünyada olduğu gibi ülkemizde de gitgide yaygınlaşmakta ve başarı ile uygulanmaktadır. Kliniğimizde jinekolojik kanserler de uygun hastalarda laparoskopik yöntemi tercih etmekteyiz. Serviks kanseri cerrahisi zor ve teknik bir cerrahi olmasına rağmen laparoskopik yöntemle başarılı bir şekilde yapılmaktadır. 2017 yılında Bakırköy Dr Sadi Konuk EAH Jinekolojik onkoloji kliniğinde toplam 43 serviks kanseri vakası tanı almıştır. Bunların 28 tanesi primer konkomitan Radyokemo terapi almış ve 15 tanesi ise opere edilmiştir. Opere edilenlerin 10 tanesi minimal invaziv yöntemlerle (laparoskopik, robotik) 5 tanesi laparatomik yapılmıştır. Laparoskopik yöntem 8 tanesine uygulanmış buların 3 tanesi tip C2 histerektomi, 2 tanesi tip C1 histerektomi, 1 tanesi tip B histerektomi ve 2 tanesi Tip A histerektomidir. Robotik cerrahi 2 vakaya uygulanmış birisine tip C2 diğerine tip A histerektomi yapılmıştır. 7 hastaya pelvik lenf nodu diseksiyonu, 2 hastaya pelvik-paraaortik lenf nodu diseksiyonu ve 1 hastayada bunlara ek omentektomi yapılmıştır. Operasyon süresi ortalama 300.8 dk, histerektomi süresi ortalama 163.5 dk, pelvik lenf nodu diseksiyonu süresi 61 dk, paraaortik lenf nodu diseksiyonu ortalama 130 dk idi. Opere edilen hastaların 10 tanesinin histolojik tipi squamoz hücreli tip, 4 tanesi adeno kanser, 1 tanesi adenosquamoz hücreli tiptir.Laparoskopik yapılanlarda ise 5 tane squamoz hücreli, 3 tane ise adeno kanser vardı. Adeno kanserlerin bir tanesinde aynı zamanda endometriumda ve douglasta da tümör saptandı. Laparoskopik pelvik lenf nodu diseksiyonu yapılan hastalarda ortalama lenf sayısı 17.8, para-aortik lenf nodu diseksiyonu yapılanlarda ise ortalama 19 para-aortik lenf nodu çıkarıldı. Ortalama kanama miktarı 283 ml idi. Piyes ağırlıkları ortalaması ise 187.5 gr dı.

Anahtar Kelimeler: Serviks Kanseri, Laparoskopi, Onkoloji

V-32

Laparoskopik Derin İnfiltran Endometriozis ve Bilateral Ovaryan Abse Eksizyonu

Alper Eraslan, Barış Ata, Bülent Urman
Koç Üniversitesi Hastanesi, Kadın Hastalıkları ve Doğum, İstanbul

Endometriozis fonksiyonel endometrium dokusunun uterin kavite dışına yerleşmesi olarak tanımlanır ve reprodüktif dönemdeki en sık pelvik patolojilerdedir. Genellikle pelvik ağrı, pelvik kitle ve infertiliteye sebep olurlar.
Tubo-ovaryan abse (TOA); pelvik ağrı, bulantı kusma, yüksek ateş, taşikardi ve pelviste enflamatuvar kitle ile karakterize enfektif bir hastalıktır. TOA tedavi edilmediği takdirde rüptüre olarak yaygın peritonit ve ciddi mobrbidite ve mortalite sebebi olabilir. Bu nedenle TOA'da önerilen tedavi, antibiyoterapi başlanması ve absenin drene edilmesidir.
35yaşında pelvik ağrı ve ateş şikayeti ile kliniğimize başvuran hastada, yapılan fizik muayene ve ultrason inceleme sonrası derin infiltran endometriozis ve bilateral pelvik abse tanısı konuldu ve hasta antibiyoterapi başlandıktan ve preoperatif hazırlıkların ardından operasyona alındı. Laparoskopi ile batına girilerek adhezyonlar açıldı, cul-de-sacserbestleştirildi, bilateral üreterler disseke edildi, bilateral ovaryan abse ve endometriozis drene ve eksize edildi, bilateral salpenjektomi, uterosakral nodül ve adenomyozis eksize edildi, appendektomi yapıldı. İntraoperatif komplikasyon gelişmedi. Postoperatif dönemi sorunsuz seyreden hasta 4.günde taburcu edildi. Operasyon sonrası antibiyoterapisi 14güne tamamlandı.
Hastanın operasyon sonrası 12aylık takip sürecinde herhangi bir semptom gelişmedi, 12.aydaki kontrolünde herhangi bir patolojik muayene ya da ultrason bulgusuna rastlanmadı. Hastanın fizik muayene ve preoperatif değerlendirmesinde derin infiltran endometriozis ve bilateral ovaryan abse öntanısı konulması neticesinde preoperatif gerekli hazırlıklar yapılmıştır. Operasyon sırasında dikkatli adhezyolizis yapılması, bilateral üretererin disseke edilerek, pelvik anatomiye hakim olunması ve operasyonun derin infiltran endometriozis konusunda deneyimli cerrahi bir ekip ile yapılması operasyon sırasında herhangi bir komplikasyonun önüne geçerek optimal cerrahi sağlanabilmesine olanak sağlamıştır.

Anahtar Kelimeler: Laparoskopi, Derin İnfiltran Endometriozis, Ovaryan Abse

V-34

Derin infiltratif endometriozis; laparoskopik nodül eksizyonu ve yönetimi

Hakan Güraslan, Şakir Volkan Erdoğan, Mustafa Taze, Murat Hoşgören
Bakırköy Dr. Sadi Konuk EAH

Endometriozis olgularına yaklaşım kişiselleştirilmiş ve olgu bazlı olmalıdır. Tedavi seçenekleri değerlendirilirken klinik prezantasyon (ağrı, infertilite, kitle bası vb semptomları), semptom süresi, semptom şiddeti, nodül varlığı ve yeri, yaş, fertilite beklentisi, tedavinin yan etkileri ve cost effectivite göz önüne alınmalıdır. Klinik pratiğimizde endometriozis olgularını yönetirken Amerikan Üreme Sağlığı Cemiyetinin komite görüşünde de belirtildiği gibi "endometriozisin kronik bir hastalık olduğunun farkında ve tekrarlayan cerrahilerden kaçınmak için gereken tüm medikal tedavi seçenekleri denendikten sonra cerrahi planlanmaktadır". Bu bağlamda Endometriyozis olgularında cerrahiyi, medikal tedaviye cevap vermeyen veya tekrarlayan semptomları olan kadınlara önermekteyiz. Sizlere olgu olarak 34 yaşında 1 cs öyküsü olan ve medikal tedaviye rağmen Dismenore skoru 8/10 Disparoni skoru 9/10 olan, Fizik muayenede uterusu retrovert yerleşimli sol sakrouterin ligament üzerinde 2x3cm boyutlarında ağrılı nodülü(MRI ile konfirme) bulunan derin infiltratif endometriozis olgusunun yönetimini sunacağız.

Anahtar Kelimeler: Derin İnfiltratif Endometriozis, Jinekoloji, Laparoskopi, Endometriozis

V-35

Laparoskopik endometrioma yönetimi

Ibrahim Karaca, Şakir Volkan Erdoğan
Bakırköy Dr. Sadi Konuk EAH

Endometriozis kronik pelvik ağrı, infertilite, disparoni vb hayat kalitesini ciddi anlamda etkileyen semptomlar ile prezente olan kronik bir hastalıktır. Endometriyoziste cerrahi, hastalığın kronik bir hastalık olarak görülerek ve life long tedavi yönetimi göz önünde bulundurularak medikal tedaviye cevap vermeyen veya tekrarlayan semptomları olan kadınlara önerilmelidir. Cerrahi rezeksiyon, histolojik bir tanı sağlamakla beraber endometriyotik implantlarında eksizyonu ile asıl semptom olan ağrıyı elimine ederek yaşam kalitesi skorlarını arttırdığı birçok çalışmada gösterilmiştir. Bununla birlikte hastalığın rekürrens ihtimali ve kronik bir hastalık olduğu unutulmamalıdır. Bu sebeple tekrarlayan cerrahilerden kaçınmak için endometriozis olgularında cerrahi kararı verilirken dikkatli olunmalıdır. Sizlere kliniğimizde yaptığımız daha önce dış merkezde endometrioma nedeni ile kistektomi geçiren; 39 yaşında parite 2 sezaryeni olan; ağrı skoru medikal tedaviye rağmen 9/10 olan ve medikal tedavi ile yaşam kalitesi skorlarında değişme olmayan endometriozis olgusuna yapılan laparoskopik unilateral ooferektomi bilateral salpenjektomi ve üreter disseksiyonu olgusunu sunacağız.

Anahtar Kelimeler: Pelvik ağrı,laparoskopi,endometriozis

V-36

Laparoskopik kistektomi ve endometriotik nodül eksizyonu

Hakan Güraslan, Mustafa Taze, Şakir Volkan Erdoğan
Bakırköy Dr. Sadi Konuk EAH

Kronik pelvik ağrının önemli bir nedeni olan endometriozis olgusuna cerrahi yaklaşım tedaviye rağmen ağrı semptomlarında azalma göstermeyen yaşam kalitesi skorlarına medikal tedavinin yanıtsız olduğu olgularda düşünülmelidir. Endometriozis kronik bir hastalık olup hastanın tekrarlayan cerrahi ihtimalleri göz ününde bulundurularak tedavi seçenekleri değerlendirilmelidir. Sizlere kliniğimizde yönettiğimiz 28 yaşında gravida: 0 disparoni ve kronik pelvik ağrı şikayeti ile gelen medikal tedaviye yanıt vermeyen olgunun laparoskopik yönetimini sunacağız.

Anahtar Kelimeler: Disparoni,kronik pelvik ağrı,endometriozis,laparoskopi

V-37

Ovarian Transposition in Locally Advanced Cervical Cancer

Fatema Alkhan[1], Emine Karabuk[1], Mehmet Murat Naki[1], Mete Gungor[2], Mehmet Faruk Kose[1]
[1]Acibadem University Atakent Hospital, Istanbul, Turkey
[2]Acibadem Maslak Hospital, Istanbul, Turkey

OBJECTIVE: To demonstrate step-by-step ovarian transposition

METHODS: Ovarian transposition is performed for fertility sparing or prevent early menopause in reproductive aged women who are undergoing pelvic or low abdominal radiation therapy and who will not be treated with gonadotoxic chemotherapy. In patients who are not already undergoing laparotomy for primary treatment of their disease, laparoscopy is the preferred approach and allows early initiation of radiation therapy. Complications of ovarian transposition are rare and include reports of injury and torsion of the ovarian blood vessels resulting in vascular ovarian injury, chronic ovarian pain, and infarction of the fallopian tube. As in this video will be demonstrated laparoscopically.

CONCLUSION: Laparoscopic ovarian transposition has low complication rates and ovarian function is preserved in most patients.

Keywords: Ovarian Transposition, Laparoscopy, Cancer

V-38

Tuboovaryen absenin eşlik ettiği berrak hücreli over kanseri: Zor laparoskopik salpingo-ooforektomi

Nasuh Utku Dogan, Burcu Taş Uzun, Aygün Hamidova, Ceren Güner, Mehmet Sakıncı, Murat Özekinci
Akdeniz Üniversitesi, Kadın Hastalıkları ve doğum AD, Antalya

Pelvik kitleye yaklaşımda laparoskopi artık neredeyse laparotominin yerini almıştır. Tuboovaryen absenin eşlik ettiği kitlelerde pelvik anatomi planları kaybolmakta, laparotomiye dönüş oranı artmakta ve laparoskopik tamamlanan olgularda barsak, üreter ya da mesane komplikasyonları artmaktadır. 39 yaşında acil servise akut karınla başvuran hastanın yapılan ultrasonografisinde 8 cmlik komplike ovaryen kitlesi olması nedeniyle acil laparoskopi planlandı. Sedimantasyon ve CRP'si yüksek ve tümör belirteçleri normal sınırlardaydı. İntraoperatif olarak sağ adneksiyel alanda sigmoid kolona ve pelvik yan duvara ileri derecede yapışık TOA kitlesi tespit edildi. Sağ üreter kitlenin yakın komşuluğundan geçmekteydi. Adezyolizis ve üreterolizis sonrasında USO laparoskopik olarak tamamlandı. Herhangi bir intraoperatif komplikasyon gelişmedi. Total operasyon süresi 110 dakika ve total kan kaybı 75 cc idi. Hasta postoperatif 3. günde gaz gayta çıkışlı olmasının ardından taburcu edildi. Nihai patolojinin TOA zemininde berrak hücreli over kanseri gelmesi üzerine pelvik peritonda tümöral mikroskopik tutulumun olması nedeniyle laparotimi ile optimal debulking operasyonu yapıldı. Sonuç olarak ileri derecede adeziv vakalarda retroperitoneal yaklaşımla ve anatomik yapıların ortaya konmasıyla güvenli bir şekilde laparoskopik cerrahi yapılabilir. Vakada da sunulduğu gibi iki basamaklı yaklaşımda ilk operasyonun laparoskopik olarak tamamlanması sonraki laparotomide de komplikasyonları azaltacaktır.

Anahtar Kelimeler: Tuboovaryen abse, pelvik kitle, laparoskopi, üreter, pelvik adezyon

V-39

Robotic Sentinel Lymph Node Mapping for Early Stage Endometrial Cancer

Fatema Adel Alkhan[1], Emine Karabuk[1], Mehmet Murat Naki[1], Mete Gungor[2], Mehmet Faruk Kose[1]
[1]Acibadem University Atakent Hospital, Istanbul, Turkey
[2]Acibadem Maslak Hospital, Istanbul, Turkey

OBJECTIVE: To demonstrate step-by-step sentinel lymph node dissection in early staged endometrial cancer, followed by complete pelvic lymph node dissection

METHOD: A 64-year-old lady presented with history of postmenopausal bleeding to our center. Endometrial biopsy was taken and showed endometrioid adenocarcinoma, Grade 1 according to FIGO classification. Therefore, patient was posted for robotic sentinel lymph node mapping and staging.

CONCLUSION: Sentinel lymph node mapping in early stage endometrial cancer with low grade risk has the potential to decrease the morbidity caused by complete pelvic lymph node dissection

Keywords: Robotic, Sentinenl, Cancer

V-40

Robotik cerrahi ile endometrium kanseri olgularında lenf nodu diseksiyonu

Orhan Ünal[1], Osman Köse[2], Mehmet Suhha Bostancı[2], Nermin Akdemir[2]
[1]Yeditepe üniversitesi tıp fakültesi kadın hastalıkları ve doğum kliniği ana bilim dalı
[2]Sakarya üniversitesi tıp fakültesi kadın hastalıkları ve doğum kliniği ana bilim dalı

Endometrium kanseri jinekolojik kanserler arasında en sık görülen kanserdir. 2017 yılında Amerika birleşik devletlerinde 61.380 yeni olgu ve 11.000 ölüm gerçekleşmiştir. Erken evre endometrium kanserinin standart tedavisi histerektomi ve bilateral salpingooferektomidir. The International Federation of Gynecology and Obstetrics (FIGO 1988) endometrium kanserli hastalar için cerrahi evreleme önermektedir. Endometrium kanserli hastalarda en önemli pronostik faktörlerden biri lenf nodu pozitifliğidir. Lenf nodu pozitifliği; tümörün histolojik tipi, tümörün çapı, myometrial invazyonu, grede 3 tümörler ve lenfovasküler invazyon varlığı etkilemektedir. Bizim kliniğimizde lenf nodu pozitifliğini etkileyebilecek kriterler dikkate alınarak lenf nodu diseksiyonu yapılmaktadır. Erken evre endometrium kanserlerinde diseksiyon kammon iliak arter seviyesine kadar yapılır. Lenf nod poztifliği öngeren kriterler dikkate alınarak yapılan çalışmalarda Tümör çapı <2 cm tümör lerde lenf nodu (LN) % 0 > 2 cm olan tümörlerde ise %22, myometrial invazyon < %50 ve < 2cm tümörlerde LN %1 >%50 invazyonda LN %9 dur. Erken evre endometriyal karsinom için histerektomi ve lenfadenektomide abdominal yaklaşıma karşı robotik cerrahi yaklaşım farrklı bir alternatiftir. Robotik cerrahi evreleme avantajları hasta ile ilgilidir. Karın kesiden kaçınıldığı için iyileşme daha hızlı gerçekleşmektedir. Robotik cerrahide pelvik lenf nodu diseksiyonu, uygulanabilir bir prosedürdür.

Anahtar Kelimeler: robotik cerrahi, endometrium kanseri, lenf nodu

V-41

Robotic pelvic side-wall dissection prior to radical pelvic surgery

Tayfun Toptas[1], Isin Ureyen[1], Aysel Uysal[2]
[1]Department of Gynecologic Oncology, SBU Antalya Research and Training Hospital, Antalya, Turkey
[2]Department of Gynecologic Surgery, SBU Antalya Research and Training Hospital, Antalya, Turkey

OBJECTIVE: Most conventional gynecologic surgeries can be performed without a detailed knowledge of pelvic side-wall anatomy as few of them require tissue dissection to identify retroperitoneal structures. Many general gynecologists have, therefore, been reluctant to learn pelvic side-wall dissection techniques that involve what seems to them extensive and unnecessary. However, a well prepared and dissected pelvic side-wall is a sine qua non for the complete surgical resection of gynecologic cancers as well as of the benign diseases extending to this area. In this presentation, we sought to show a brief video demonstration of robotic technique for the dissection of pelvic side-wall prior to systematic lymphadenectomy in a patient with endometrial cancer. Surgical technique: The surgery was performed using daVinci® XI robotic system with four arms. First, the peritoneum was opened one cm parallel and lateral to the gonadal vessels and adnexae, from the round ligament distally to the caecum proximally. Following the opening of the avascular plane between the external iliac vessels and obliterated umbilical artery by blunt and sharp dissection, the lateral paravesical space (obturatory) was developed. Dissection was continued cranially to the iliac bifurcation; the hypogastric artery and its main medial branch (uterine artery) were identified respectively.Then, the ureter was adequately freed from the surrounding mesenchimal tissue from the level of common iliac artery up to the anterior parametria (ureteric tunnel). Afterwards, the lateral pararectal space, which is bordered laterally by hypogastric artery, caudally by uterine artery, medially by ureter and cranially by sacrum, was developed. Finally, the uterine artery was ligated and cut at the level of hypogastric artery.

CONCLUSION: A meticulous dissection and taking care of the anatomical landmarks are the keys of a safe and bloodless pelvic side-wall dissection prior to radical pelvic resection.

Keywords: Robotic surgery, pelvic side-wall, surgical dissection

POSTER BİLDİRİLERİ

P-01

The use of tamoxifen or aromatase inhibitor in patients with postmenopausal breast cancer; menopause duration and endometrial thickness

Ali Doğukan Anğın[1], Hüsnü Gökaslan[2], Ferhat Ekinci[3], Resul Karakuş[4], Pınar Anğın[5], Ismet Gün[1], Muzaffer Seyhan Çıkman[1], Önder Sakin[1]
[1]Gynecology and Obstetrics, University of Health Sciences Dr. Lutfi Kırdar Kartal Training and Reasarch Hospital, Istanbul, Turkey
[2]Gynecology and Obstetrics, Marmara University Pendik Training and Reasarch Hospital, Turkey
[3]Family Medicine, Bursa Provincial Health Directorate, Bursa, Turkey
[4]Gynecology and Obstetrics, University of Health Sciences Zeynep Kamil Women's and Children's Training and Reasarch Hospital, Istanbul, Turkey
[5]Gynecology and Obstetrics, University of Health Sciences Umraniye Training and Reasarch Hospital, Istanbul, Turkey

OBJECTIVE: To evaluate the relationship of endometrial thickness in asymptomatic patients using tamoxifen or aromatase inhibitor due to breast cancer during menopause in the postmenopausal period.

DESIGN: In this study, 62 patients with postmenopausal breast cancer, gynecologically asymptomatic and using tamoxifen or aromatase inhibitor for at least six months were included in Marmara University Pendik Training and Research Hospital between December 2011 and March 2012. Endometrial thicknesses of all patients were measured as sagittal planar bilayers using a vaginal probe. Patients were divided into 3 groups. Group 1; Menopause duration of maximal 2 years, Group 2; Menopause lasting 3-5 years and Group 3; Menopause age> 5 years. SPSS 16.0 for windows (Microsoft Corp) program was used for statistical analysis. One way variance analysis (ANOVA) and Kruskal Wallis test (nonparametric alternative) were used to compare the mean of numerical data obtained from more than two independent groups.

METHODS: A total of 62 patients were included in the study. There were 11 patients in group 1, 15 patients in group 2, and 36 patients in group 3. The average age of the patients included in the study was 55.9 (41-71; ± 7.8), the mean time after menopause was 8.8 years (1-28; ± 6.5) and the mean duration of medication was 24.7 months -60; ± 18,3). The mean endometrial thickness measurements after transvaginal ultrasonography were statistically significant between the groups and were 7.1 ± 3.7mm in Group 1, 5.9 ± 3.1mm in Group 2 and 4.6 ± 2.1mm in Group 3, respectively ($p = 0.021$).

CONCLUSION: The endometrial thickness in asymptomatic patients using tamoxifen or aromatase inhibitor due to breast cancer in the postmenopausal period is significantly decreases when the duration of menopause prolongs. Therefore, a larger number of studies are needed to establish border endometrial thickness curves according to menopause duration.

Keywords: tamoxifen, aromatase, menopause, endometrial, thickness, breast

P-02

Laparoscopic repair of ureter injuries after laparoscopic hysterectomy

Yigit Akin[1], Isil Basara Akin[2]
[1]Department of Urology, Izmir Katie Celebi University, Izmir, Turkey
[2]Department of Radiology, Dokuz Eylul University, Izmir, Turkey

OBJECTIVE: The most frequent cause of ureteral injuries are iatrogenic ones. Because of anatomic position of the ureter is close proximity of female genital organs. The iatrogenic injuries specifically occurs when performing homeostasis and/or controlling uterin artery. We would like to present the clinical diagnosis steps and correction of ureter injury in a 49 years-old-woman due to huge myoma uteri during laparoscopic hyterectomy, by laparoscopic ureteroneocystostomy with psoas hitching in early post operative period (7th day of surgery).

MATERIAL-METHODS: She admitted outpatient clinic with chief symptoms of right flank pain and continuous vaginal discharge. In Ultrasonography, there was right ureterohydronephrosis. Intravenous pyelography prooved this and the right ureter was ended lateral of bladder. Under general anaestehesia, ureteroscopy was performed in lithotomy position. The right transected ureter was seen at level of sacroiliac crossing. The she was positioned to supin. Optic trocar was placed in open fashion according to Hasson technique. Pneumoperitoneum was created. The other working trocars were placed under direct vision. The omentum was moved on the riht ureter. Blunt and sharp dissections were performed to find and to dissect right ureter. Then, ureter was hanged and transected as possible as to its end. The ureter was transected and urine come was seen. After than bladder was dissected and Psoas hitching was performed. The jj stent was placed after ureter was spatulated. Then ureteroneocystostomy was performed successfully.

RESULTS: The bladder is fulled with saline and anastomosis was checked for water resistance. A drain was located in operation field.
The patient was discharged on the 3rd day of surgery. The jj stent was taken out on 30th day of surgery.

CONCLUSION: The ureter injury which can occur during laparospic operations can be safely corrected by laparoscopic surgical techniques, in early post operative period.

Keywords: complication, hysterectomy, laparoscopy, ureteroneocystostomy

Figure 1

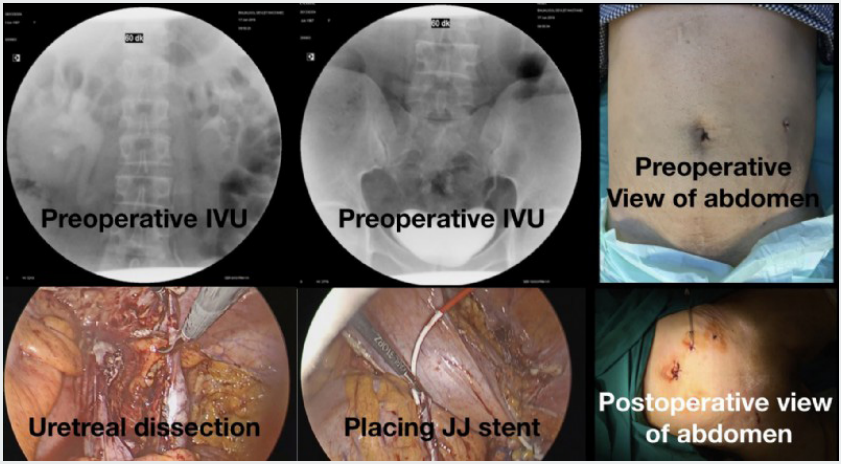

Steps of ureter repair

P-03

Laparoscopic treatment modalities for pelvic floor muscle dysfunction

Yigit Akin[1], Isil Basara Akin[2]
[1]Department of Urology, Izmir Katip Celebi University, Izmir, Turkey
[2]Department of Radiology, Dokuz Eylul University, Izmir, Turkey

OBJECTIVE: Pelvic floor dysfunction (PFD) is collection of complicated clinical findings, and occurs as a result of the weakness of the pelvic floor muscles. Pelvic floor consist of pelvic bone, muscles, and connective tissues. The PFD include clinical outcomes such as stress urinary incontinence (SUI), pelvic organ prolapse (POP), sensory and bladder empting abnormalities, several chronic pelvic pain, defecatory, and sexual dysfunction. SUI and POP are the most common clinical manifestations of PFD. The major risk factors for PFD consist of obesity, menopause, pregnancy, and giving birth. In this study we evaluated our results on laparoscopic sacrocolpopexy of single surgeon.

MATERIAL METHODS: All Patients data were recorded on computer and was evaluated retrospectively. All incontinence patients underwent videourodynamics and radiological evaluations. All patients underwent laparoscopic sacrocolpopexy. Prolen mesh greats were used and were stabilized with laparoscopic tucker and proven stitches. Demographic data, operational and post operative data were evaluated. Exclusion criterion was unregular follow-up. Complications were classified according to Clavien classification.

RESULTS: We have 18 patients with full data. Mean age was 53±4.4. Mean birth was 3±0.6. Mean hospital stay was 3.2 days. Mean follow-up was 22.3 months. The urinary catheter was removed postoperative first day. We did not experience any early postoperative complication. However, one patient had recurrence (vault prolapsus) 4 months after the surgery (She did not want any additional intervention). 2 Patients had mesh erosion 6 months after the surgery. We removed mesh from these patients. Nevertheless, the success rate was 83.3%.

DISCUSSION: Laparoscopic sacrocolpopexy is one of the minimally invasive surgical treatment modality of vault prolapsus. However, complications should be considered and should be explained to patients.

Keywords: incontinence, laparoscopy, vault prolapsus, sacrocolpopexy

P-04

The effect of simple clinical manoeuver on shoulder and abdominal pain a laparascopic gynecologic oncology surgery:a prospective randomised trial

Kemal Güngördük[1], Osman Aşıcıoğlu[2], Isa Aykut Özdemir[3]
[1]Department of Gynecologic Oncology, Muğla Sıtkı Koçman University,Muğla,Turkey
[2]Department of Gynecologic Oncology, Kanuni Sultan Süleyman Education and Research Hospital,İstanbul,Turkey
[3]Department of Gynecologic Oncology, Bakırköy Sadi Konuk Education and Research Hospital, İstanbul,Turkey

OBJECTIVE: To evaluate the effectiveness of the pulmonary clinical manoeuver (PCM) in removing postlaparoscopic carbon dioxide from the abdominal cavity to decrease laparoscopy-induced abdominal or shoulder pain after gynecologic oncology surgery.

MATHERIAL-METHOD: A prospective, randomized, controlled trial was conducted at four education and research hospital in Turkey, from October 1, 2013, through September 1, 2014. One hundred ten women undergoing laparoscopic surgery for malign or premalign gynecologic lesions were randomly assigned to 2 groups: the manoeuver group (n=55), and the control group (n=55). Postoperative maneuvers included PCM. Postoperative shoulder and abdominal pain was assessed 12, 24 and 48 hours later using a visual analog scale (VAS, 0–10). In addition, the incidence of postdischarge nausea and vomiting were recorded until 48 hours after discharge. Trial Registration: clinicaltrials.gov Identifier: NCT01940042

RESULTS: The severity of postoperative shoulder pain at 12 and 24 hours was significantly decreased in the manoeuver group compared with control group (2.2±0.5 and 2.0±0.4 in the maneuver group vs 4.0±0.6 and 3.9±0.4 in the control group [p:<0.001 and <0.001, respectively]. PCM significantly reduced the severity of upper abdominal pain at 12 and 24 hours compared with the control group (3.1±0.4 and 2.9±0.4 in the manoeuver group vs 5.9±0.5 and 4.9±0.5 in the control group [p:<0.001 and <0.001, respectively]. The incidence of postoperative nausea and vomiting was similar between groups (23.6 % in manoeuver group vs 29.3% in control group) [p:<.516]. Furthermore the rate of analgesic requirements during postoperative period was similar between groups (78.2% in control group vs 74.5 % in manoeuver group) [p:0.654].

CONCLUSIONS: PCM was found to be an effective and safe method to reduce postoperative shoulder and upper abdomen pain levels in patients undergoing laparoscopic gynecologic oncology surgery.

Keywords: Laparoscopy, pulmonary clinical manoeuvre, shoulder pain, abdominal pain

P-05

Total laparoscopic hysterectomy experience within time period from a singe centre

Tufan Oge[1], Metin Senturk[2]
[1]Eskisehir Osmangazi Üniversitesi, Kadın Hastalıkları ve Doğum Anabilim Dalı
[2]Amasya Üniversitesi, Şerafettin Sabuncuoğlu Eğitim Araştırma Hastanesi, Kadın Hastalıkları ve Doğum

OBJECTIVE: The aim of this study was to evaluate the characteristics of patients who underwent total laparoscopic hysterectomy (TLH) in our clinic during the first 6 months and the last 6 months by a single surgeon.

MATERIALS-METHODS: Eighty-one patients who underwent TLH between January 2016 and December 2016 due to benign diseases were evaluated retrospectively using age, parity,body mass index (BMI), indications, length of hospitalization, blood loss, and duration of operation time. The cases were examined in 2 groups as the first 6 months (Group 1) and the last 6 months (Group 2). Analysis of the data was done using t test.

RESULTS: The mean age for Group 1 was 50,67±6,60 years, parity 2,29±1,37, and BMI 31,99±3,84 kg/m2. The mean age for Group 2 was 53,8±8.49 years, parity 2,69±1,44, and BMI 31,86±3,57 kg/m2. Endometrial hyperplasia (n=42, 51.8%) was the most common indication for hysterectomy in 81 cases included in the study. The mean length of hospitalization for Group 1 was 2.41±0.56 days, blood loss was 1.07±0.37 g/dl. The mean length of hospitalization for Group 2 was 2.36±0.56 days and blood loss was 1.05±0.44 g/dl. There was no significant difference in age, parity, BMI, length of hospitalization, and blood loss between the two groups as Group 1 and Group 2 (p> 0,05). The operation time for Group 1 was calculated as 100,22±16,64 minutes and the operation time for Group 2 was calculated as 75,81±18,45 minutes. When the operation times of Group 1 and Group 2 total laparoscopic hysterectomies performed by a single surgeon were compared, it was observed that the operations performed in Group 2 were significantly decreased in duration (p <0,05).

CONCLUSION: Total laparoscopic hysterectomy is a safe and convenient method for gynecological diseases. Total laparoscopic hysterectomy seems safe and effective for many patients after adequate training. After a certain learning curve, the duration of the operation is shortened.

Keywords: Laparoscopy, laparoscopic hysterectomy, operation time, experience

P-06

The ımpact of severe and morbid obesitiy on patients that underwent laparoscopic surgery for endometrial cancer

Selçuk Erkılınç
Tepecik Education and Research Hospital

AIM: To evaluate the surgical and pathological outcomes of the severe and morbid obese endometrial cancer patients that underwent laparoscopic surgery

METHOD: Hospital database was reviewed for laparoscopic surgery between october 2016 and December 2017. A total of 22 patients with severe and 12 patients with morbid obesity encountered during study period. Severe obesity was regarded as havig a BMI≥35, <40 kg/m2 and morbid obesity was regarded as having a BMI ≥40 kg/m2. Data including age, gravida, comorbidities, history of abdominal operations, type of surgery, conversion to laparatomy, length of operation and hospital stay was recorded. Pathological findings including tumor size, myometrial invasion, lymphovascular invasion FIGO stage and grade was also recorded.

RESULTS: There was no significant difference in demographic characteristics of the patients. None of the morbid obese patients underwent laparoscopic paraaortic lymphadenectomy (LA) and 4 of the patients with severe obesity undervent paraaortic LA. Similar lymph node counts was observed in both groups. Length of surgery did not differed between the severe and morbid obese patients. Neccesity of paraaortic LA that tecnically impossible with laparoscopy and bleeding were the indication for conversion to laparatomy. Termal injury by harmonic scalpel during paraaortic LA occured in one patient in morbid obesity group. Suturation with 3-0 silk sutures was performed for the injury without conversion to laparatomy. Re-staging with paraaortic lymphadenectomy was performed to a morbid obese patient that had limited disease at frozen section and lympy node metastasis at final pathology. Number of lymph nodes retrieved did not differed between the groups.

CONCLUSION: Our findings suggested that laparoscopic management of endometrial cancer in severe obese and morbid obese patients had similar surgical and pathological outcomes.

Keywords: Morbid Obesity, Laparoscopy, Endometrial Cancer

Table I

Table. I Characteristics of Endometrial Cancer Patients with Severe Obesity and Morbid Obesity

	BMI≥35, <40 (n=22)	BMI≥40 (n=12)	p
Age	55 (34-75)	53 (47+64)	
Gravida	2 (0-3)	2 (1-4)	
Hypertension			0,476
No	12 (54,5)	7 (58,3)	
Yes	10 (45,5)	5 (41,7)	
Diabetes Mellitus			0,476
No	11 (50)	8 (66,7)	
Yes	11 (50)	4 (33,3)	
Previous Abdominal Surgery			0,459
No	16 (72,7)	7 (58,3)	
Yes	6 (64,7)	5 (41,7)	
Ca125	22 (12-45)	17,5 (13-32)	0,537
Surgery			
TLH+BSO	9 (40,9)	2 (16,7)	0,149
TLH+BSO+PLND	9 (40,9)	10 (83,3)	0,030
TLH+BSO+PPLND	4 (18,2)	0 (0)	0,273
Length of Surgery	210 (120-320)	192 (95-230)	0,256
Conversion to Laparatomy	1 (4,5)	1 (8,3)	1,000
Length Of Hospital Stay	4 (3-6)	4 (3-6)	0,968
Pelvic Lymph Nodes Retrieved	15 (7-30)	19 (16-34)	0,054
Paraaortic Lymph Nodes Retrieved	6 (5-14)	0 (0)	0,126

Table. I Characteristics of Endometrial Cancer Patients with Severe Obesity and Morbid Obesity

Table II

Table II. Pathologic Characteristics of the groups

	BMI≥35, <40 (n=22)	BMI≥40 (n=12	p
Tumor size	3 (1-5)	3 (1-6)	0,269
FIGO STAGE			
I A	11 (68)	10 (83,2)	0,463
I B	4 (25)	2 (16,7)	
IIICI	1 (6,3)	0 (0)	
Myometrial Invasion			0,355
Inner ½	12 (75)	11 (91,7)	
Outer ½	4 (25)	1 (8,3)	
Lymphovascular Invasion			0,673
No	12 (75)	10 (83,3)	
Yes	4 (25)	2 (16,7)	

Table II. Pathologic Characteristics of the groups

P-07

Submuköz Myom Çıkarılmasında Histeroskopik Morselasyon; Başlangıç Deneyimimiz

Suat Karataş, Veysel Şal, Meltem Tekelioğlu, Ayşe Ender Yumru
Sisli Hamidiye Etfal Education and Research Hospital,Gynecology And Obstetrics Department

GİRİŞ: Histeroskopi, submuköz myomların çıkarılması dahil tüm endometriyal patolojiler için standart tanı ve tedavi yöntemidir (1). Biz operatif histeroskopide submuköz myom çıkarılmasında rutin kullanılan rezektoskop yerine intrauterin morselasyon yaptığımız olgumuzu sunmayı amaçladık.

OLGU: 32 yaşında, g3p3, menoraji şikayet olan hasta, hemoglobin değeri 6 gr/dl olması nedeniyle derin anemi tanısı ile yatırıldı. Vajinal sonografide kavite içine uzanan geniş tabanlı 4*3 cm düzgün sınırlı G0 submuköz myom düşündüren kitle saptandı. Hastanın kan replasmanı sonrası hemodinamisi düzeltilip operatif histeroskopi planlandı. Histeroskopik morselasyon yöntemi için, 0 derece, 7.25-mm (MyoSure XL, Hologic, ABD) histeroskop kılıfından yerleştirilen intrauterin mekanik bir morselatör kullanıldı. MyoSure XL Lite morselatörün 14 mm uzunluğunda 2.4 mm derinliğinde açıklığı olup bıçak ileri-geri yönde titreşerek 8075 rpm kesme hızında, dokuyu eş zamanlı keserek aspire edip 10 dk da myom çıkarıldı (Resim 1,2,3,4). İşlem sırasında uterin distansiyon için normal 3000 cc salin solüsyonu Aquilex sıvı kontrol sistemi ile kullanıldı. Peroperatif ve postoperatif komplikasyon gelişmeyen hasta aynı gün taburcu edildi.

SONUÇ: Retrospektif ve randomize kontrollü çalışmalar histeroskopik morselasyonun konvansiyonel loop rezektoskopa göre intrauterin patolojik lezyonların rezeksiyonunda anlamlı derecede daha hızlı olduğunu bildirmektedir. İnkomplet rezeksiyon için leiomyom boyutu (>40 mm) primer risk faktörüdür (2).

KAYNAKLAR:1. Visnovsky J, Zubor P, Galo S, Klobusiaková D, Fiolka R, Kajo K. Validity of hysteroscopy in clinical setting: single centre analysis of 605 consecutive hysteroscopies. Ceska Gynekol 2008; 73: 365-9.
2. JAmy Arnold, Ashradha Ketheeswaran, Mominah Bhatti,Erin Nesbitt-Hawes, FRANZCOG, Jason Abbott. A Prospective Analysis of Hysteroscopic Morcellation in the Management of Intrauterine Pathologies Journal of Minimally Invasive Gynecology, Vol 23, No 3, March/April 2016

Anahtar Kelimeler: Histeroskopi, morselasyon, myom

resim 2

morselasyon başlangıcı

resim 1

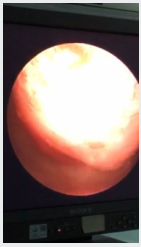

submuköz myom

resim 3

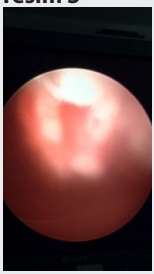

morselasyon aşaması

resim 4

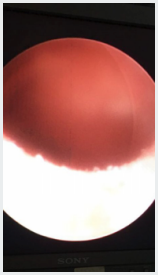

morselasyon sonu

P-08

Abdominoplasti Geçirmiş ve Büyük Uteruslu Olguda Laparoskopik Histerektomi

Suat Karataş, Veysel Şal, Meltem Tekelioğlu
Sisli Hamidiye Etfal Education and Research Hospital,Gynecology And Obstetrics Department

GİRİŞ: Laparoskopik histerektomi tüm dünyada giderek artan bir oranda gerçekleştirilmektedir. Gelişen laparoskopik cerrahi teknikler ve enstrumanlar ile birlikte cerrahların da giderek deneyim kazanmaları nedeniyle büyük boyutlu uterusu olan olgularda da güvenli ve başarılı bir şekilde laparoskopik histerektomi yapılabilmektedir.(1)

OLGU: 45 yaş, 1 sezaryen doğumu olan opere meme kanserli, tvusg de uterusta en büyüğü 5 cm, mutipl myom saptanmış olup myoma uteri nedeniyle total laparoskopik histerektomi, bilateral salpingooferektomi kararı verilmiştir. Operasyonda hastaya batına girişte supraumblikal 11 mmlik port ve aksesuar 5 mmlik toplam 4 port ile kullanılmış(resim 1), ilk giriş ve aksesuar girişlerde batındaki skar nedeniyle zorluk yaşandı, özellikle batın içi ekspansiyonunda zorluk yaşandı, eksplorasyonda uterusun yaklaşık 3 aylık gebelik cesametinde olduğu gözlenmiş olup, laparoskopik total histerektomi ve bilateral salpingooferektomi tedavisi uygulanmış(resim 2), peroperatif kanamayı azaltmaya yönelik ek bir işlem yapılmamış, uterus vaginal olarak morselasyona gerek kalmadan çıkarılmıştır. Peroperatif ve postoperatif komplikasyon gelişmeyen hasta postoperatif 2. günde sorunsuz taburcu edilmiştir.

SONUÇ: Laparoskopik histerektomi büyük boyutlu uterusu olan hastalarda ve abdominoplastinin yarattığı skar dokusu her ne kadar batın ekspansiyonunu sınırlasa da deneyimli ellerde güvenle uygulanabilir. Cerrahın laparoskopik cerrahide beceri ve deneyiminin zamanla artması ve teknolojik gelişmeler bu başaranın daha da artmasını ve yaygınlaşmasına katkı sağlayacaktır (2).

KAYNAKLAR: 1. Walid MS, Heaton RL. Total laparoscopic hysterectomy for uteri over one kilogram.JSLS 2010;14(2):178-82.
2. Ferrari MM, Berlanda N, Mezzopane R, Ragusa G, Cavallo M, Pardi G. Identifying the indications for laparoscopically assisted vaginal hysterectomy: a prospective, randomised comparison with abdominal hysterectomy in patients with symptomatic uterine fibroids. BJOG 2000;107(5):620-5

Anahtar Kelimeler: laparoskopi, histerektomi, abdominoplasti

resim 1

trokar giriş yerleri, abdominoplasti skarı

resim 2

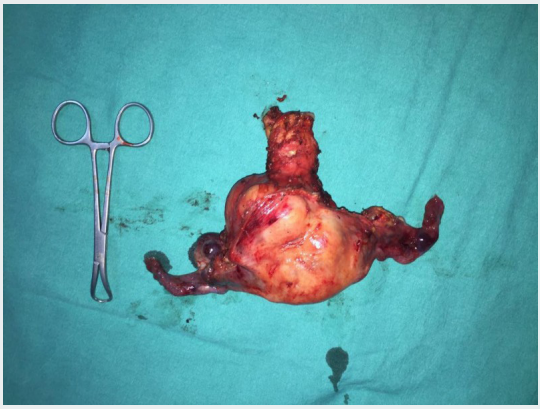

L/S total histerektomi+BSO spesmeni

P-09

Our gynecologic robotic surgery experiences in a state hospital

Berrin Göktuğ Kadıoğlu[1], Yakup Kumtepe[2], Firdevs Şekerci Baran[3]
[1]Department of Obstetric and Gynecolgy, Sağlık Bilimleri University, Training and Research Hospital, Erzurum, Turkey
[2]Department of Obstetric and Gynecolgy, Atatürk University,Erzurum,Turkey
[3]Department of Obstetric and Gynecolgy, Sağlık Bilimleri University,Training and Research Hospital, Erzurum, Turkey

AIM: In recent years, rapid development of minimally invasive surgical methods has led to less preferred gynecology of traditional methods. Robotic surgery is one of these new methods in the direction of these developments. This study aims to share the first experiences of a robotic surgeon in a state hospital.

METHOD: In the study, 40 patients, who went through robotic gynecological surgery (GS) during January 2014- May 2017 in Erzurum Nenehatun Maternity Hospital, were analyzed. Age, BMI, previous abdominal operations (PAO), operation indications (OI), operation time (OT), pathological evaluation, uterus weight (UW), amount of blood loss during operation (BL), complications and duration of the hospitalization (DoH) were the recorded parameters. Except from one, all the patients that were operated had benign pathology and total hysterectomy was performed on all. Da Vinci XI was used in operations. Same number of ports were placed on all patients. Pieces of operation were exerted through the vagina.

RESULTS: In this study, data of 40 patients were analyzed. The mean values for the data were age 48 years, BMI 28, rate of PAO 12 %, the most common OI uterine fibroids 52 % and abnormal uterine bleeding 45 %.
The mean OT was 166 min, mean docking time was 15 min, console time 123 min. Mean BL was 93 ml. Mean UW was 256 gr, Peroperative complication was observed in 4 patients. In 10% of cases, perioperative complications such as non-functioning of the robotic arm, hemorrhage, needle drop, hematuria; in 20% of cases, postoperative complications such as bleeding, intestinal obstruction, nonspecific cardiopulmonary disorder were observed.

CONCLUSION: As a conclusion, robot assistance in GS has significance especially in endometriosis, cases with advanced adhesion and some oncological cases due to more clear display and high maneuver ability. For adaptation to such cases, utilization of robot in benign cases is important to complete the learning curve and gain speed.

Keywords: robotic surgery, gynecology, benign disease

Figure 1: Correlation between BMI and Operating time

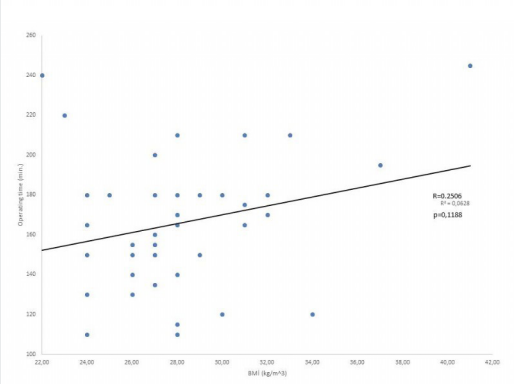

Figure-2: Correlation between Uterine weight and Operating time

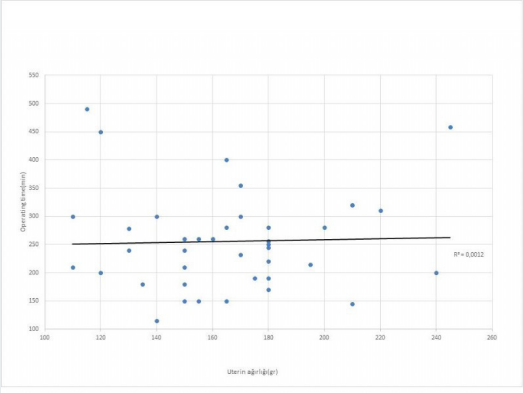

Table-1: Parameters

parameter	Mean	SD	n	%
Age (Year)	47,78	4,27	40	
BMI (kg/m2)	28,18	4,27		
Previous abdominal operation			6	15
Skin-skin operation time (min.)	166,00	33,40		
'docking' time (min.)	15,06	5,54		
'console' time (min.)	122,25	29,46		
Complication				
peroperative			4	10
postoperative			8	20
Uterine weight (g)	255.98	86.41		
Hospitalization time (days)	4,25	1,33		
Peroperative bleeding volume (ml)	92,75	122,25		

Parameters

Table 2: Indications

Indication	n	%	Explanation (Accompanying pathology) Operations
Myoma uteri	9	22.5	
Myoma uteri+ other	12	30	Bilateral ovarian mass, adenomyosis, HSIL,level 1 uterinesupportloss,sub-serosal myoma,pelvic pain, endometrioma
Abnormal uterine bleeding	5	12.5	
Abnormal uterine bleeding + endometrial pathology	13	32.5	Kr.endometrit,end. Polip,endometrial hyperplasia(with atypia or not),tubalmetaplasia
Endometrium Ca	1	2.5	Good differential endometrioid adeno Ca

P-10

Minimally Invasive Surgery for the Treatment Of Uterin Leiomyoma in an Adolescent Patient

Cihat Murat Alınca[1], Gülşan Karabay[1], Sinan Serdar Ay[2]
[1]Department of Obstetrics and Gynecology, Sağlık Bilimleri University Şişli Hamidiye Etfal Education and Research Hospital, İstanbul, Turkey
[2]Department of Obstetrics and Gynecology, Saray Government Hospital, Tekirdağ, Turkey

Uterine leiomyomas are the most common gynecological tumors affecting 20% to 30% of adult women. However, it is infrequent in adolescence (<1%) and there are only a few cases that have been reported in the literature. We aimed to present a case of uterine leiomyoma in adolescence treated by minilaparotomy as minimal invazive surgery. A 16-year-old nulligravid girl was referred to our department with a progressively expanding lower pelvic mass for the previous 6 months. On physical examination revealed relatively smooth pelvic mass which extends uterus completely. Her complete blood account, beta HCG and biochemical profile levels were within normal limits. She suffered from hypermenoreic menstrual cycles. The patient had no additional significant gynecological, medical, surgical or family history. Pelvic ultrasound (US) revealed a hypoechoic solid intramural lesion. Magnetic resonance imaging (MRI) of the pelvis showed that the lesion is 106 x 103x 98 mm sized uterine leiomyoma. Bilateral ovary was normal in appearance. The patient underwent transvers minilaparotomy under general anesthesia with the incisition length of 7 cm. The laparotomy results confirmed the diagnosis of an intramural leiomyoma originating from the uterus. There was no free fluid or lymphadenopathy. The leiomyoma was then progressively morcellated after placement of abdominal pads around the incision. In conclusion, little is known about the natural course of myomas in adolescents since cases are rare. Minimally invasive methods seem to have equivalent recurrence and fertility consequences for abdominal myomectomy for these cases. We hope to learn more about the pathogenesis and fertility implications of leiomyomas in adolescents with long term follow up.

Keywords: leiomyoma, adolescent, minilaparotomy, minimal invasive surgery

P-11

Laparoskopik kolposakropeksi (KSP) 10 hastada deneyimlerimiz

Hakan Gürbüz, Pınar Tokatlıoğlu, Faruk Ziya Saygı, Reyhan Topuz Karahan, Füzen Ravent
Delta Hospital, Kadın Hastalıkları ve Doğum bölümü,İstanbul

AMAÇ: Pelvik organ prolapsusu (POP) tanısı alan hastalara minimal invazif cerrahi uygulayarak çözüm bulmayı amaçladık

MATERYAL-METOD: Total ve Parsiyel prolapsus olan hastalara KSP planladık. Teknik olarak Wattiez in tariflediği 6 noktada sütür ile Subtotal Histerektomi (STH) ve KSP ameliyatını uyguladık. Ameliyat ekibi olarak Operatör aynı kalmak kaydı ile 1. ve 2. asistans için toplam 5 cerrah ve 3 hemşire ile ameliyatlar gerçekleştirildi. Anestezi olarak aynı ekip ile çalışıldı. Cerrahi metod için Winners WebSurg online eğitim platformu esas alındı. Operatör cerrah Minimal İnvazif Cerrahi Sertifika Programını tamamladı. Asistans yapan cerrahlar Websurg Bachelor programına devam etti. KSP operasyonu hazırlığı yapılan hastalara STH yapıldı. Vesicovaginal septum ve rektovaginal septum diseke edilerek ardından prolen match hazırlanarak Etibond 2/0 sütür ile tespit edildi. Promontorium periostuna fikse edildi. Periton katlantılarında monoflaman Caprocyn sütür kullanıldı. Hastaların bilgileri preop, perop ve postop dönemde hazırlanan kayıt formlarına işlendi. Kayıtlar veri tablolarına getirilerek analiz edildi.

BULGULAR: POP tanısı alan hastalar Laparoskopi ve Vaginal cerrahi grubuna ayrıldı. POP tanısı alan hastalardan 10 tanesine KSP operasyonu uyguladık. Cerrahi süresi en kısa vakada 150 dak. en uzun vakada 350 dak.sürdü. Uterus göbek veya 10 mm trokar insizyonu genişletilerek çıkartıldı. Komplikasyon olarak 1 hastada 10 mm trokar yerinde enfeksiyon abse formasyonu gelişti. Bunun dışında major komplikasyon görülmedi. Tüm hastalarda cerrahi düzeltme başarılı oldu ve hasta uyumu sorunsuz tamamlandı.

SONUÇ: POP tanısı alan hastalarda klasik abdominal veya vaginal histerektomiye alternatif olarak Minimal İnvazif Cerrahi teknikleri kullanılması iyi tarif edilmiş bir cerrahi prosedürdür. Eğitim süreci ve pratik uygulamaları tamamlayan cerrahi ekipler hastalarına başarıyla uygulamaktadır.

Anahtar Kelimeler: Kolposakropeksi, Pelvik Organ Prolapsusu, Laparoskopi

prolapsus uteri

Kolposakropeksi uygulanan hastalar

Hasta No	Ön Tanı	Yapılan İşlem	Post op takip	Hasta Beklentisi ve Sonucu
Hasta 1	DU	SU-KSP	BAŞARILI	OLUMLU
Hasta 2	PU-SUI	SU-KSP	BAŞARILI	OLUMLU
Hasta 3	PU	SU-KSP	BAŞARILI	OLUMLU
Hasta 4	DU	SU-KSP	BAŞARILI	OLUMLU
Hasta 5	PU-SUI	SU-KSP-TVTTOT	BAŞARILI	OLUMLU
Hasta 6	DU	SU-KSP	BAŞARILI	OLUMLU
Hasta 7	PU-SUI	SU-KSP-TVTTOT	BAŞARILI	İnkontinans devam ediyor
Hasta 8	DU	SU-KSP	BAŞARILI	OLUMLU
Hasta 9	PU	SU-KSP	BAŞARILI	Ciddi Pelvik Ağrı
Hasta 10	PU	SU-KSP	BAŞARILI	OLUMLU

endikasyonlar ve operasyon sonuçlarının karşılaştırılması Desensus Uteri (DU) Prolapsus Uteri (PU) Stres İnkontinans(SUI) Subtotal Histerektomi (SH) Kolposakropeksi (KSP) Transobturator Tape (TVT TOT)

P-12

Laparoskopik cerrahide komplikasyonlarımız

Hakan Gürbüz, Pınar Tokatlıoğlu, Faruk Ziya Saygı, Reyhan Karahan Topuz, Füzen Ravent
Delta Hospital, Kadın Hastalıkları ve Doğum bölümü,İstanbul

AMAÇ: Laparoskopik cerrahi (LS) klasik cerrahi eğitimi alan jinekologlar için önceleri zor ve riskli bir alan olarak görülmüştür. Çalışmamızda 2007-2018 yılları arasında karşılaştığımız komplikasyonları inceledik.

MATERYAL-METOD: Hastanemizde çalışma dönemi içinde 524 hastaya LS uygulandı. Ameliyat ekibi olarak Operatör aynı kalmak kaydı ile 1. ve 2. asistans için toplam 5 cerrah ve 3 hemşire ile ameliyatlar gerçekleştirildi. Anestezi olarak aynı ekip ile çalışıldı. Cerrahi metod için Winners WebSurg online eğitim platformu esas alındı. Operatör cerrah Minimal İnvazif Cerrahi Sertifika Programını tamamladı. Asistans yapan cerrahlar Websurg Bachelor programına devam etti.

BULGULAR: Endikasyonlarıımz 30 hastaya Basit over kisti, 40 hastaya Ektopik gebelik, 45 hastaya Tubal patolojiler(Hidrosalpenks, Tubal okluzyon vb), 70 hastaya Endometriosis, 88 hastaya Myomektomi, 121 hastaya Total Laparoskopik Histerektomi, 10 hastaya Kolposakropeksi, 50 hastaya çeşitli işlemler (Tüp ligasyonu, Adezyolizis) uygulandı. Hastaların bilgileri preop, perop ve postop dönemde hazırlanan kayıt formlarına işlendi. Kayıtlar veri tablolarına getirilerek analiz edildi. Bulgular: 2 hastada Üreter yaralanması, 1 hastada mesane yaralanması, 1 hastada üreterin sütür içine alınması. Barsak yaralanması yok, 1 hastada port yerinden İncebarsak herniasyonu.:Damar yaralanması yok. 2 hastada periferik venöz tromboz. Kanama,teknik yetersizlik, batına girişte başarısızlık, anestezi solunum akciğer problemi gibi sorunlar ile laparotomiye geçilmesi 36 hastada yaşanmıştır.

SONUÇ: Tüm cerrahi uygulamlarda komplikasyonlar kaçınılmazdır ve yaşanacaktır. Çalışma sürecimizde ekibimiz öğrenme eğrisinin tamamlandığı operasyonlarda komplikasyonların azaldığını ve işlem süresinin kısaldığını görmekteyiz. Son olarak yeni bilgi ve yeni yöntemlerin günlük uygulamaya girmesi sürecinde eğitimin ve beceri kazandırma pratiklerinin önemi ortaya çıkmaktadır.

Anahtar Kelimeler: Laparoskopi, Komplikasyon,Eğitim

Laparoskopik cerrahide komplikasyonlarımız

Komplikasyon	Hasta sayısı	Sonuç	Yorum
Üreter Yaralanması Kesisi	2	Açık operasyon ile postop üretir tamiri yapıldı	sorun yok
Mesane Yaralanması	1	İntraoperatif Laparoskopik tamir yapıldı	sorun yok
Üreter sütüre edilmesi	1	Post op dönemde Sistoskopi ve Üreteroskopi ile sütür açıldı	sorun yok
Periferik Vaskuler sorun	2	Medikal tedavi ile tromboz tedavisi yapıldı	sorun yok
Laparotomiye geçiş	36	Kanama kontolü, Cerrahi ekip-man,Anestezi sorunları ile	Laparotomi ile tamam-landı
Büyük Damar yaralanması	0	yok	yok
Barsak yaralanması	0	yok	yok
Mortalite	0	yok	yok
Toplam	42	BAŞARILI	BAŞARILI

P-13

Chylous ascites following robotic lymph node dissection

Gürkan Kıran, Fatih Şanlıkan, Ismail Yılmaz, Sinem Bostan
Health Sciences University Umraniye Research and Education Hospital Department of Obstetrics and Gynecology

Chylous ascites is an uncommon postoperative complication of gynecological surgery. We report a case of chylous ascites following a robotic lymph node dissection for a endometrium cancer. A 58-year-old woman with endometrium cancer,intra-operatif frozen section was more than 50 % myometrial invasion and tumor size 6 cm,after hysterectomy performed for robotic-assisted laparoscopic pelvic and para-aortic lymph node dissection. Patient was discharged on postoperative day 4 after an apparent uncomplicated procedure. The patient was readmitted the hospital on postoperative day 20 with abdominal distention and a CT-scan revealed free fluid in the abdomen and pelvis. A paracentesis demonstrated milky-fluid with an elevated concentration of triglycerides, confirming the diagnosis of chylous ascites. She didn't recovered well with conservative measures,needed second operation. The risk of postoperative chylous ascites following lymph node dissection is still present despite the utilization of new technologies such as the da Vinci robot.

Keywords: Chylous ascites, Robotic surgery, Endometrium cancer

P-14

Laparoskopik histerektomide neredeyiz?

Hakan Gürbüz, Pınar Tokatlıoğlu, Faruk Ziya Saygı, Reyhan Topuz Karahan, Füzen Ravent
Delta Hospital, Kadın Hastalıkları ve Doğum bölümü,İstanbul

AMAÇ: Histerektomi jinekolojik ameliyatlar arasında en çok yapılan ve çok geniş endikasyon skalası olan bir ameliyatdır. Tarif edildiği ilk yıllarda önce vaginal daha sonra abdominal olarak yapılmıştır. Son 10 yıl içerisinde uyguladığımız histerektomide değişimi saptamak istedik

MATERYAL-METOD: Histerektomi endikasyonu olarak Menoraji tedaviye dirençli kanama, Endometrial hiperplazi, Myoma Uteri, endometriosis, menopozda persiste over kisti, servikal premalign lezyonlar, endometrial premalign lezyonlar, desensus uteri, prolapsus uteri, benign kistik kezyonlar değerlendirildi. Histerektomi yapılan hastalar yıllara, endikasyonlara, operasyon çeşidine göre gruplandırıldı. Hastanemizde klasik cerrahi uygulayan ve laparoskopik cerrahi uygulayan hekimlerin yaptıkları operasyonlar bu kriterler ile karşılaştırıldı.

BULGULAR: 2007 -2018 yılları arasında toplam 550 histerektomi uygulanmıştır. Bu vakaların içinde 121 tanesi Laparoskopik olarak yapılmıştır. Endikasyon ve uygulama şekilleri Tablo 1 de özetlenmiştir. Tablo 2 de Konvansiyonel cerrahlar ve Laparoskopik cerrahların endikasyonları karşılaştırıldığında 2010 sonrasında Laparoskopik histerektomi uygulaması başlamış, abdominal ve vaginal histerektomi sayılarının azaldığı görülmüştür.

SONUÇ: Laparoskopi deneyiminin artması ile yıllar içerisinde Histerektomi tercihlerinin Abdominal ve vaginal cerrahiden Laparoskopiye geçiş yaptığı ancak Konvansiyonel cerrahlarda aynı oranların devam ettiği görülmektedir. Gelecek 10 yılda değişimin hızla devam edeceği öngürülürse hastaların tercihleri Laparoskopik cerrahiye kaydıkça konvansiyonel cerrahların operasyon sayılarının ciddi şekilde düşeceği aşikardır.

Anahtar Kelimeler: Laparoskopik histereküomi, Abdominal histerektomi, Vaginal histerektomi

Konvansiyonel Cerrahi ve Laparoskopik Cerrahi yapan hekimlerin dağılımları

	Konvansiyonel Cerrahi Yapan Hekimlerin vakaları TAH BSO / VH	TLH	Laparoskopik Cerrahi yapan hekimlerin vakaları TAH BSO / VH	TLH
2007	18/2	0	30/6	0
2008	17/3	0	20/9	0
2009	20/5	0	20/4	0
2010	19/2	0	21/5	2
2011	13/2	0	20/5	5
2012	20/3	0	18/5	6
2013	22/2	0	15/5	8
2014	23/2	0	10/5	10
2015	21/3	0	14/6	20
2016	18/2	0	10/5	30
2017	17/3	0	3/2	40
Top-lam	237	0	238	121

Total Abdominal Histerektomi (TAH BSO) Vaginal Histerektomi (VH) Total Laparoskopik histerektomi (TLH)

Laparoskopik Histerektomi ve uygulama yolları

Yıllar	TAH BSO	VH	TLH	Toplam
2007	50	6	0	56
2008	42	7	0	49
2009	45	4	0	49
2010	40	7	2	49
2011	35	5	5	45
2012	42	3	6	51
2013	40	4	8	52
2014	35	5	10	50
2015	40	4	20	64
2016	30	5	30	65
2017	20	5	40	65
Toplam	419	55	121	595

Total Abdominal Histerektomi (TAH BSO) Vaginal Histerektomi (VH) Total Laparoskopik histerektomi (TLH)

P-15

İstmoselin histeroskopik tedavisi; video eşliğinde olgu sunumu

Can Ozan Ulusoy, Yavuz Emre Şükür, Ruşen Aytaç, Bülent Berker,
Murat Sönmezer, Cem Somer Atabekoğlu, Batuhan Özmen
Ankara Üniversitesi, Kadın Hastalıkları ve Doğum Ana Bilim Dalı, Ankara

GİRİŞ: İstmosel, genellikle uterus anterior duvarında istmus seviyesinde görülen ve genellikle geçirilmiş sezaryenler ile ilişki olan rezervuar poşlara verilen isimdir.Hastalar herhangi bir günde olabilecek post-menstrual lekelenmeler, dismenore, disparoni, kronik pelvik ağrı ve sekonder infertilite problemleriyle başvurmaktadır.%24'ten %84'e kadar değişebilen insidansta görülebilen istmosel vakalarının prevalansı %30-52 arasındadır. Tanı, görüntüleme ile konmakta, tedavi ise yöntemler değişmekle beraber cerrahidir.

VAKA: 29 yaşında daha önce 2 sezaryen geçirmiş ve sezaryen sonrası anormal uterin kanama şikayetleri ile başvurmuş olan ve yapılan ultrasonogrofik değelendirmede istmosel tanısı konulmuş olan hastamız, histeroskopik olarak değelendirilmiştir.Histeroskopik değelendirme sırasında mevcut defektler ablatif yöntemle yakılmış, hasta şifa ile taburcu edilmiştir. Takiben yapılan kontrollerinde mevcut şikayetlerinin gerilediği gözlenmiştir.

SONUÇ: İstmosel laparoskopik, histeroskopik, laparotomik ve vajinal yöntemler kullanılarak tedavi edilebilmektedir. Diğer tekniklerle karşılaştırıldığında histeroskopik rezeksiyon veya ablasyon daha az invaziv yöntemler olarak öne çıkmaktadır. Bu olguda olduğu gibi minimal morbidite ve mortalite riski ile kolay, hızlı ve etkili bir yöntem olarak histeroskopik onarımın tercih edilmesi avantajlı olabilir.

Anahtar Kelimeler: istmosel, histeroskopi, sezaryen skar defekti

P-16

Yaygın batın içi adezyonu olduğu öngörülen hastalarda alternatif laparoskopik insüflasyon noktası: Suprapubik yaklaşım

Sinem Bostan, Ismail Yılmaz, Fatih Şanlıkan, Gürkan Kıran
Ümraniye Eğitim ve Araştırma Hastanesi, Kadın Hastalıkları ve Doğum Kliniği, İstanbul

Laparoskopik cerrahi, jinekolojik hastalarda yaygın olarak kullanılan bir cerrahi yöntemdir. Daha az post-operatif ağrı, daha az kan kaybı, daha düşük enfeksiyon oranları, hastanede kısa kalış süresi, günlük aktivitelere çabuk dönüş gibi bir çok önemli avantajları olmasına rağmen, uzun öğrenme eğrisi, ergonomi kısıtlılıkları, 2 boyutlu bir platformda cerrahi yapılması gibi bazı dezavantajları da bulunmaktadır. Laparoskopik cerrahide en önemli zorluklardan biri de batına giriş aşamasıdır. Klasik laparoskopik cerrahide genellikle umblikus batına giriş noktası olarak referans alınmaktadır. Geçirilmiş batın cerrahisi veya umblikal hernisi olan hastalarda alternatif olarak kullanılan Palmer ve Lee-huang tarafından tanımlanan farklı giriş noktaları bulunmaktadır. Ancak birden fazla üst batın cerrahisi öyküsü olan hastalarda bu noktaların kullanımında da bazen zorluklar yaşanmaktadır. Bu vaka sunumunda, açık kolesistektomi, splenektomi ve 3 kez umblikal herni onarımı öyküsü olan bir hastada alternatif batına giriş noktası olarak suprapubik insuflasyonun tanımlanması amaçlanmıştır.

OLGU: 47 yaşında kadın hasta tedaviye dirençli anormal uterin kanama nedeniyle kliniğimize başvurdu. Vücut kitle indeksi 42 kg/m2 olan hastaya laparoskopik histerektomi planlandı. Simfiz pubis üzerinden orta hatta 2 cm çaplı mini insizyon yapıldı. Rektus anterior fasyası açılarak her iki uç kısmına tespit sütürleri konuldu. Rektus kası orta hattı diseke edilerek künt diseksiyon ile batına girildi. 10 mm trokar direkt olarak insizyondan girildi. CO2 insuflasyonu ardından yapılan kamera ile batın eksplorasyonunda, umblikus ve üzerinde yaygın omental adezyonların olduğu görüldü. Kamera ile gözlem altında sağ alt kadrandan 5 mm trokar girişi yapıldı ve bipolar kesme cihazı ile yapışıklıklar açıldıktan sonra umblikusun 2-3 cm üzerinden 10 mm trokar girişi yapıldı. Suprabupik insizyon kapatıldı. Laparoskopik histerektomi komplikasyon olmadan tamamlandı.

Anahtar Kelimeler: Laparoskopik cerrahi, alternatif giriş yöntemi, suprapubik insuflasyon

P-17

Uterin kavite patolojilerinde transvajinal ultrasonografinin tanısal etkinliği: 478 ofis histeroskopi vakasının retrospektif analizi

Funda Akpınar, Özge Sever
Etlik Zübeyde Hanım Kadın Hastalıkları Eğitim ve Araştırma Hastanesi, Ankara

AMAÇ: Uterin kavite patolojilerinde transvajinal ultrasonografinin (TVUSG) tanısal etkinliğini ofis histeroskopi (HS) yöntemini altın standard kabul ederek araştırmak.

YÖNTEM: Etlik Zübeyde Hanım E.A.H'nde, 01.11.2017–31.12.2017 arasında gerçekleştirilen HS vakalarına ait, işlem öncesi yapılan TVUSG kayıtları incelendi. Anormal uterin kanama (AUK) nedeni ile gerçekleştirilen HS vakaları öncesinde kürete edilmiş, patolojilerinde polip izlenmişti. Sonraki siklusta yapılan TVUSG çalışmaya dahil edildi: polip izlenmeyen hastalara AUK, polip izlenen hastalara polip ön tanısı ile HS uygulandı. Benzer şekilde, in vitro fertilizasyon (IVF) hazırlık grubunda TVUSG'de patoloji izlenmeyen vakalar bu grupta, polip, adhezyon öntanısı varsa ilgili grupta incelendi. İlk değerlendirmede polip ya da kavite ile ilişkili myom olduğu düşünülen hastalara direkt HS uygulandı. TVUSG'nin duyarlılık, özgüllük, pozitif öngörme değeri ve negatif öngörme değeri HS altın standard kabul edilerek hesaplandı.

BULGULAR: Çalışmanın yürütüldüğü 2 aylık sürede 478 HS uygulandı. Hastanemize dış merkezden HS için yönlendirilen ve patolojinin ön tanısı için ek yöntemlerin kullanılma durumu bilinmeyen 51 vaka çalışma dışı bırakıldı. Çalışmaya dahil edilen 427 vakanın endikasyonlara göre dağılımı: AUK %42.4 (N=181), IVF hazırlık %29 (N=124), kavite içi yer kaplayan lezyonlar %21.6 (N=92), postmenapozal endometrial kalınlık artışı %5.6 (N=24) ve uterin anomali/adhezyon %1.4 (N=6) olarak sınıflandırıldı. Tüm gruplar için TVUSG'nin 68 vakada yanlış tanı verdiği, bunların 18 'inin yanlış pozitiflik (N=18 polip), 50 vakada ise yanlış negatiflik olduğu görüldü. Patolojisi atlanan vakalar sineşi (n=6), müllerian anomali (n=7) ve polip (n=37) idi. Hastanemizde TVUSG duyarlılık, özgüllük, pozitif ve negatif öngörme değeri sırası ile % 60.9, % 94, % 81.3 ve % 84.9 olarak hesaplandı (Tablo 1).

SONUÇ: TVUSG ile patoloji izlenmese dahi, AUK gibi semptomatik olan vakalarda, HS eklenmesi tanı keskinliğini artırır.

Anahtar Kelimeler: Transvajinal ultrasonografi, ofis histeroskopi, duyarlılık, özgüllük

Tablo 1: Transvajinal ultrasonografinin tanısal keskinliği

	Histeroskopide patoloji var	Histeroskopide patoloji var	Toplam
Ultrasonografide patoloji var	78	18	96
Ultrasonografide patoloji yok	50	281	331
Toplam	128	299	427

P-18

Başarılı laparoskopi için önemli adımlar

Hakan Gürbüz, Pınar Tokatlıoğlu, Faruk Ziya Saygı, Reyhan Topuz Karahan, Füzen Ravent
Delta Hospital, Kadın Hastalıkları ve Doğum bölümü,İstanbul

AMAÇ: Laparoskopik cerrahide başarı ve iyi sonuçlar için küçük ayrıntılar büyük önem taşır. Gözden kaçan ve ihmal edilen ayrıntılar büyük başarıları gölgeleyebilir. Çalışmamızda rutin uygulama haline getirdiğimiz küçük ayrıntıları sıraladık

MATERYAL-METOD: Her laparoskopik cerrahi önerdiğimiz ve operasyona aldığımız hastayı ilk muayene ve endikasyondan taburcu edilene kadarki sürecini standart hale getirmek için öncelikle akış diagramı algoritması oluşturduk. Tüm uygulamalar her hasta için ayrı ayrı kayıt kontrol formuna işlenerek takip edildi. Standart uygulamanın sonuçlarını gözlemlerimizi aynı form ile takip ettik.

BULGULAR:
1-Aynı anda iki farklı enerji çeşidi karın içerisinde kullanılmaması için ileri derecede özen gösterildi.
2- Ekranda göz teması sağlanırken başka alana başka yöne bakmadan işleme devam ederek alet değişimlerinin hemşire tarafından yapılması sağlandı. Bu sayede işleme konsantre olarak oryantasyonu kaybedilmemesi sağlandı
3-Alet giriş çıkışını en aza indirgeyip aynı alet ile olabildiğince uzun süre veya yapılacak işlem etap tamamlanana kadar pozisyon muhafaza edildi.
4- Kamera aktif çalışan aletlerin ekranın tam ortasında
5- Kanama olması halinde en yakın alet ile tutulması veya bastırılması ile kanama kontrolu sağlandı ekrandan gözler hiç ayırmadan uygun koter seçeceği ile koterize edildi tercihan bipolar koter kullanıldı.
6- Bipolar koter kullanımı kısa süreli ve aralıklı olarak yapıldı. İlk kabarcık oluştuğunda koter sonlandırıldı.
7- Aspirasyon işlemi kısa süreli olarak yapıldı. Su ile irrigasyon hiç yapılmadı.
8-Teleskop Optiği sıcak su ve sıvı sabun ile irrige edildi
9-Standart vakalarda teleskop 0 derece Büyük uterus ve büyük myomlarda 30 derece optik kullanıldı.
10- Uterin arterler mutlaka sağ ve soldan ayrı ayrı artere 90 derece tutularak koterize edildi.

SONUÇ: Başarılı laparoskopi uygulamaları standart tarif edilen işlemler sırası ile olabilmektedir. Herkes tarafından uygulanabilir prosedürler başarının anahtarını oluşturur.

Anahtar Kelimeler: laparoskopi, komplikasyon, başarılı laparoskopi

Laparoskopi alet masası

laparoskopik histerektomi parçası

P-19

Başarılı myomektomi için püf noktaları

Hakan Gürbüz, Pınar Tokatlıoğlu, Faruk Ziya Saygı, Reyhan Karahan Topuz, Füzen Ravent
Delta Hospital, Kadın Hastalıkları ve Doğum bölümü,İstanbul

AMAÇ: Laparoskopik myomektomide başarı ve iyi sonuçlar için küçük ayrıntılar büyük önem taşır. Gözden kaçan ve ihmal edilen ayrıntılar büyük başarıları gölgeleyebilir. Çalışmamızda rutin uygulama haline getirdiğimiz küçük ayrıntıları sıraladık.

MATERYAL-METOD: Her laparoskopik myomektomi önerdiğimiz ve operasyona aldığımız hastayı ilk muayene ve endikasyondan taburcu edilene kadarki sürecini standart hale getirmek için öncelikle akış diagramı algoritması oluşturduk. Tüm uygulamalar her hasta için ayrı ayrı kayıt kontrol formuna işlenerek takip edildi. Standart uygulamanın sonuçlarını gözlemlerimizi aynı form ile takip ettik.

BULGULAR

1-Myom yerleşimleri Vaginal ultrasonografi ile tam olarak saptandı.
2-Kanama azaltıcı tedbir olarak synpitan, metergin, vosopresin ve adrenalin ile solusyon hazırlanıp myom üzerine enjekte edildi.
3- Myom diseskiyonu için Myom yerleşimine göre monopolar hook ile serozaya insizyon yapıldı. Myom tribuşon ile yükseltilerek uygun klivaj belirgin hale getirildi. Myom Bipolar koter ve makas ile enüklüe edildi.İşlem sırasında gözler ekrandan hiç ayrılmadan işlem alanı göz teması hiç kaybedilmeden yapılmasına büyük dikkat gösterildi. İşlem sırasında el aleti değiştirilmemesi ve farklı enerji modalitesi kullanmamak için ileri derecede özen gösterildi.
4-Sütür işlemi ve kavitenin kapatılması için öncelikle ekstrakorporal sütür tekniği kullanıldı. Sütür olarak No 0-1 ve 35-40 mm iğneli Vicryl kullanıldı. Sekiz figuru sütür ile kavite kontrollü şekilde kapatıldı. Sütür sırasında Monitor göz teması aynı seviyede olmasına, hasta yüksekliğinin en alt noktada olmasına özen gösterildi. Sütür hattına paralel olacak portegu kullanımı, port yerleşimini sağ veya sol el için adapte edilmesi ile sağlandı.5-Uterus serozası kontünu olarak barbed sütür kullanılarak kapatıldı.

SONUÇ: Başarılı laparoskopi uygulamaları standart tarif edilen işlemler sırası ile olabilmektedir. Herkes tarafından uygulanabilir prosedürler başarının anahtarını oluşturur.

Anahtar Kelimeler: Myomektomi, Başarılı myomektomi,Komplikasyon

P-20 [Histeroskopi]

Endometrial Poliplerin Saptanmasında SİS ve Histereskopinin Güvenilirliklerinin Değerlendirilmesi

Eren Pek[1], Fatma Beyazıt[2]
[1]Afyonkarahisar Dinar Devlet Hastanesi Kadın Hastalıkları ve Doğum Kliniği, Afyonkarahisar
[2]Çanakkale Onsekiz Mart Üniversitesi Kadın Hastalıkları ve Doğum Anabilim Dalı, Çanakkale

GİRİŞ: Histereskopi(HS) infertilite ve anormal uterus kanamalarının(AUK) değerlendirilmesinde ve tedavisinde günümüz jinekolojik uygulamaları arasında oldukça önemli bir yer tutmaktadır. Gerek konjenital uterin anomalilerin tanı ve tedavisinde, gerek anatomik veya fonksiyonel uterin kanamaların tanı ve tedavisinde sıkça kullanılmaktadır.AUK'lar jinekoloji polikliniklerinin en sık başvuru şikayetlerinden birisidir.Çalışmamızda AUK nedeniyle hastanemize başvurmuş kadınların HS ve salin infüzyon sonografi(SİS) sonuçlarının endometrial polip tanısında birbirlerine karşı hassasiyet ve özgüllükleri değerlendirildi.

YÖNTEM: Kliniğimizde AUK nedeniyle SİS ve/veya HS uygulanmış 110 hasta retrospektif olarak incelendi.Hastaların demografik özellikleri,SİS, HS ve patoloji sonuçları kayıt edildi.

BULGULAR: Çalışmaya dahil edilen kadınların yaş ortalaması 42.2 (25-65) idi.En sık başvuru nedeninin menometroraji (48/110) idi.Hem reproduktif (26/84) hemde postmenapozal (19/26) dönemde AUK'un en sık nedeninin polip olduğu saptandı. Patolojisi polip olan hastaların fundal endometrial kalınlık(FEK) ortalaması 11.44 mm idi.(7-16mm). Kanama nedeniyle SİS yapılan hastaların 44'ünde (44/105) polip olabileceği düşünülmüş ancak bunların 35'inde patolojik olarak polip olduğu raporlanmış.HS yapılan 103 hastanın 45'inde polip olduğu düşünülmüş, ancak bunların 37'sinde patolojik olarak polip raporlanmış.SİS'de polip olduğu düşünülen yapıların 5'inde histereskopik olarak polip izlenmemiş ve bunların 2'sinin patolojisi polip olarak bildirilmiş.HS'de polip olduğu düşünülen 6 olgunun SİS'inde polip izlenmemiş, bunların 4'ünün patolojisi polip olarak raporlanmış.Tablo 1'de endometrial polip tanısında SİS ve HS'nin tanısal değerlendirmesi verilmiştir.

SONUÇ: HS'nin polip tanısında duyarlılık ve özgüllüğü SİS'e göre yüksektir.Endometrial kalınlaşma ile rastlantısal olarak poliplerin saptanmasında SİS özellikle HS'nin yapılamadığı menapozal dönemde (atrofi) değerlidir.

Anahtar Kelimeler: Histereskopi, Salin İnfüzyon Sonografi, Endometrial Polip

Tablo 1. Endometrial polip tanısında SİS ve HS'nin tanısal değerleri

	Duyarlılık	Özgüllük	YNO	YPO	LR+	LR-	Doğruluk
H/S	88,1%	86,9%	11,9	13,1	6,72	0,14	0,87
SİS	79,5%	85,2%	20,4	14,8	5,39	0,24	0,83

P-21

Septik Abortus Zemininde Gelişen Dissemine İntravasküler Koagülopati: Olgu Sunumu

Mehmet Sakıncı, Aygün Hamidova, Nasuh Utku Doğan, Aysel Üren, Fatma Ceren Güner, Nuriye Esra Uysal
Akdeniz Üniversitesi Tıp Fakültesi Kadın Hastalıkları ve Doğum Anabilim Dalı, Antalya

DİK hayatı tehdit eden bir tablo olup, obstetrik ve non-obstetrik nedenlerden dolayı oluşabilmektedir. Obstetrik nedenler akut peripartum hemoraji, plasental ablasyo, preklampsi,eklampsi,HELLP sendromu,ölü fetüs,septik abortus,intrauterin enfeksiyon, amniyon sıvı embolisi ve gebeliğin akut yağlı karaciğeridir..Literatürde, gösterilen çalışmalarda obstetrik nedenlerden gelişen DİK tablosunun %6'nı septik abortus oluşturmaktadır.Bu olguda 31 yaş G2 P1,sezaryen ile doğumu olan, bilinen ek hastalığı olmayan hasta son adet tarihine göre 5 hafta gebeliği mevcut iken dış merkezde istemli küretaj yapıldıktan sonra, postoperatif 4. saat taburcu edilmiştir. Hemen akabinde bulantı, kusma halsizlik şikayeti ile acil servise başvurmuştur. Başvuru sırasındaki vitalleri tansiyon:70/50 nabzı- 120/dak, ateş 39;,gks:15 olarak değerlendirilmiştir.Laboratuar bulguları: hgb:9.8 wbc:21bin,crp:10, plt:31bin, kcft:423/257, bun/cr:22/1.3, İNR:3.4, D-dimer:34, fibrinojen:40,hcg:13 bin idi.Yapılan USG'de endometrium 9 mm düzensiz görünümde, kavitede minimal serbest mayi vardı,Hastaya sepsis zemininde DİK ön tanısı ile yoğun bakım ünitesine yatış verilmiş,6U trombosit 4U de TDP replasmanı yapılmış, tienam ve tetradox antibiyoterapisi başlanmıştır. DİK skoru 5-7 olarak hesaplanmıştır.Antibiotik tedavi ile genel durumu 2 hafta sonra düzelen hastaya revizyone küretaj işlemi yapıldıktan sonra kliniği dramatik düzelmiş ve laboraturar bulguları normale dönmüştür.Günümüzde mevcut antibiotiklerin kullanımı gerekirse de sterilizasyon durumlarına dikkat edilmesinden dolayı küretaj sonrası Sepsis ve sepsise bağlı gelişen DiK oldukça nadir görülmektedir. Olgunun nadir ama bir o kadar da tehlikeli olmasından dolayı paylaşmayı kararlaştırdık. Sonuç olarak septik abortusdan süphlenilen hastada geniş spektrumlu antibiotiklerin başlanması, tedaviye yanıt verilmediği veya laboratuar ve klinik düzelmenin geciktiği durumlarda ise gerekirse cerrahi tedavinin de uygulanabileceğini vurgulamak istiyoruz.

Anahtar Kelimeler: Dissemine İntravasküler Kaogulopati,Septik Abortus, Küretaj

P-22

Zor TLH'da Uterin Arter Oklüzyonuna anterior-posterior-lateral yaklaşımın karşılaştırılması

Funda Karataş
Gazi Üniversitesi, Kadın Hastalıkları ve Doğum Ana Bilim Dalı, Ankara

Multipl myomlar, adenomyozis veya şiddetli endometriozis gibi frozen pelvis olan vakalarda TLH öncesi oluşturulacak anatomik yapıları tanımlayabilmek için en ufak kanama bile tolere edilemediğinden kanamayı azaltmak için kolay ve 10 dakika gibi hızlı bir sürede lateral yaklaşımla bermuda üçgeninden (round ligaman, infundibulopelvik ligaman ve eksternal iliak arterin oluşturduğu) ovaryen damarlara lateral olarak uygulanan peritoneal insizyondan bilateral uterin arterlere hipogastrik arterden ayrıldığı yerde klip koyarak uterin arter oklüzyonu yapmak alternatif bir cerrahi prosedürdür.
Posterior-inferior yaklaşımda broad ligamanın posterior yaprağı diseke edilir. Anterior-superior yaklaşımda round ligamanın önünde broad ligamanın anterior yaprağı açılmaktadır. Uterin arter mümkünse uterin venlerin daha az yakınlaştığı, üreteri çaprazladığı alanın lateralinden kliplenir. Anatominin bozulduğu, yağ dokusunun arttığı vakalarda rutin olarak oblitere umblikal artere bakmıyorsak internal iliak arterin daha proksimal dalına doğru diseksiyonumuzu genişletiriz. Daha küçük damarlar UAE' nundaki gibi tamamen tıkanarak zarar görmediğinden daha sonra oluşan kollateraller sayesinde olası rezev sıkıntısı yaşanmadığı, abort ve rekürrensin daha az olduğu literatürde vurgulanmıştır. Myometrial ph da saatler içerisinde normale dönen bir azalma izlenmekle birlikte bazı olgularda amenore bildirilmiştir. Ayrıca literatürde uzayan iskeminin küçük myomların büyümesini engellediği ve herhangi bir komplikasyon (kanama, laparotomiye dönüş gibi) oluşturmadığı belirtildiğinden prosedürün sonunda klipsler yerinde bırakılmıştır. Biz de olgularımız arasında kan kaybı, transfüzyon ihtiyacı, hospitalizasyon süresi ve hayat kalitesi açısından fark gözlemlemesekte uzun dönem takiplerinde hayat standartlarında oluşacak gelişmeler açısından takip etmekteyiz.

Anahtar Kelimeler: uterin arter oklüzyonu, bermuda üçgeni, güvenli total laparoskopik histerektomi.

P-23

Do we have to use uterine maniplator to improve perioperative outcomes in laparoscopic hysterectomy? Retrospective review of 139 cases

Nasuh Utku Dogan, Ceren Güner, Selen Doğan, Ali Pota, Murat Özekinci, Mehmet Sakıncı
Department of Ob&Gyn, Akdeniz University, Turkey

There is a widely accepted dogma with respect to the use of uterine manipulator in laparoscopic hysterectomies in order to facilititate the uterine manipulation and improve outcomes such as less complications (ureteric injury) and shorter operation time as well. But there is no data with respect to comparision of perioperative parameters in patients with and without manipulator use in laparoscopic hysterectomies.

MATERIALS: 139 laparoscopic hysterectomies performed for benign pathologies (in two groups, group 1 with and group 2 without a manipulator) were included retrospectively between January 2013 and january 2018 with respect to operation time, blood loss, intraoperative, postoperative complications, conversion rates, uterine weight and hospital stay

RESULTS: There were 79 patients in the first group (with manipulator) and 60 in second group (without manipulator). Mean age of total group was 51.1 years (49.5 and 52.9 years for the first and second groups respectively=. Mean duration of hospital stay was 3.1 days for group 1 vs 3.5 days in group 2 (p=0.46). Total operation time was 118 vs 112 minutes in group 1 and group 2 (p=0.76). Uterine weight was comparable in two groups (171 vs 157 gr, in group 1 and group 2 respectively, p=0.19). Mean fall in Hematocrit levels were also comparable between gropus. There were three ureteric injuries (3.7 %) which were all occured in group 1 (p=0.21). Three conversion (3.7 %) also occured in manipulator group while only one patient required laparotomy in no-manipulator group (p=0.32). Two patients required transfusion in postoperative period which were all in group 1. One patient in group 2 admitted with cuff dehiscence

CONCLUSION: Use of manipulator did not improve perioperative outcomes or did not decrease complications. Moreover omission of manipulator use does not change intraoperative and postoperative parameters. The use of manipulator can be omitted with respect to surgeons' preferences.

Keywords: uterine manipulator, laparoscopic hysterectomy, complication

YAZAR İNDEKSİ

Açıkgöz Abdullah Serdar VS-64, VS-46, V-24, V-30
Adnan Cengiz V-14
Aka Nurettin VS-32
Akça Aysu SS-26
Akdemir Nermin VS-24, V-40
Akgün Nilüfer VS-43, V-27
Akgün Sabire V-30
Akin Isil Basara P-02
Akin Yigit P-02, P-03
Akkaya Hatice SS-15
Akpınar Funda P-17
Aksin Şerif VS-40, V-19, V-20, V-21
Aksin Şerif VS-62
Aksu Sertan VS-37
Alay Ismail VS-41
Alemdaroğlu Songul VS-35, V-18
Alemdaroğlu Songül VS-16, VS-26, VS-34, VS-61, V-12, V-16, V-17
Alınca Cihat Murat P-10
Alkhan Fatema VS-48, VS-49, VS-59, V-13, V-25, V-37
Alkhan Fatema Adel V-39
Alkhan Fathema Adel VS-50
Alkış Ismet VS-03
Altın Duygu VS-44
Altınbaş Şadıman Kıykaç SS-20
Altuntaş Hüseyin VS-11, V-26
Andan Cengiz VS-40, VS-62, V-19, V-20, V-21
Anğın Ali Doğukan P-01
Anğın Pınar P-01
Arıkan Gürkan VS-29, VS-31, V-09
Arınkan Sevcan Arzu VS-32
Arvas Macit VS-64
Arvas Mehmet Macit VS-46, V-24
Aşıcıoğlu Osman SS-11, P-04
Aslan Çetin Berna VS-33
Ata Barış V-05, V-06, V-27, V-32
Atabekoğlu Cem Somer P-15
Atılgan Remzi SS-03
Ay Sinan Serdar P-10
Ayas Selçuk VS-09, V-07
Ayçiçek Sertaç V-14
Aydın Sergül V-21
Aytaç Ruşen P-15
Baca Bilgi VS-50
Baki Rezzan Berna VS-18
Bakır Mehmet Sait VS-62
Basara Akin Isil P-03
Bayrak Mehmet VS-10
Bender R Ada SS-18
Berker Bülent VS-44, P-15
Beşe Tevfik Tugan VS-46, V-24
Beşe Tugan VS-64
Beyazıt Fatma P-20
Bıçak Emine Şen VS-71
Bostan Sinem P-13, P-16
Bostancı Evrim SS-05
Bostancı Mehmet Suhha V-40
Bostancı Mehmet Sühha VS-24
Boyraz Gokhan VS-07, SS-06
Boztosun Abdullah SS-03
Çağlar Mete VS-70, V-29
Cakmak Yusuf VS-05, SS-10
Çakmak Yusuf VS-30
Çelik Engin VS-14
Çelik Fatih VS-65
Çelik Hüsnü VS-16, VS-26, VS-34, VS-35, VS-61, V-12, V-16 V-17, V-18
Cengiz Hüseyin VS-41
Ceyhan Seyit Temel VS-36
Çıkman Muzaffer Seyhan SS-13, P-01
Coban Gonca VS-16
Çoban Gonca VS-35, V-17, V-18
Coban Serbetcioglu Gonca VS-34, V-12, V-16
Coban Serbetcioğlu Gonca VS-26
Comba Cihan VS-25, VS-51, VS-54, VS-56, VS-57, VS-58 SS-22, V-31
Dede Suat VS-45, VS-52
Demir Omer SS-22
Demir Ömer V-31
Demirayak Gökhan VS-25, VS-54, VS-56, VS-57, VS-58 V-28, V-30, V-31
Demirkıran Fuat VS-64, VS-46, V-24
Dizdar Güleçoğlu Merve SS-27,
Dogan Nasuh Utku VS-69, P-23, V-38

Doğan Ali Rıza VS-39
Doğan Nasuh Utku VS-71, P-21, V-01, V-02, V-22
Doğan Selen P-23
Doğan Durdağ Gülşen V-18
Dokuzeylül Güngör Nur SS-09
Dönmez Emin Erhan VS-32
Dural Ozlem V-04
Ekin Murat VS-41
Ekinci Ferhat P-01
Eraslan Alper VS-63, V-05, V-06, V-27, V-32
Erdem Baki VS-02
Erdem Selami V-19
Erdemoğlu Ebru VS-12
Erdemoğlu Evrim VS-12
Erdoğan Şakir Volkan VS-25, VS-57, VS-58, V-31, V-34 V-35, V-36
Eren Şirin Funda VS-18
Ergun Bulent VS-08
Erkılınç Selçuk VS-20, P-06
Erol Merve VS-69
Ersahin Aynur Adeviye SS-09
Ertürk Emircan V-04
Evliyaoğlu Özlem SS-21
Fidan Ulaş VS-36
Gökaslan Hüseyin Hüsnü VS-18
Gökaslan Hüsnü P-01
Göksever Çelik Hale SS-16
Gönenç Gökçenur V-07
Gülseren Varol SS-11
Gün Ismet P-01
Gundogan Savas VS-45, VS-52, VS-72
Güner Ceren VS-69, P-23, V-38
Güner Fatma Ceren P-21, VS-70, V-02, V-29
Gungor Mete VS-45, VS-48, VS-49, VS-52, VS-72, VS-59 V-13, V-25, V-37, V-39
Güngör Uğurlucan Funda V-04
Güngördük Kemal SS-11, P-04
Güraslan Hakan V-34, V-36
Gürbüz Hakan P-11, P-12, P-14, P-18, P-19
Gürbüz Tuğba SS-09,
Güzel Ahmet Bariş VS-73
Güzel Ahmet Barış VS-06
Hacisalihoglu Payam VS-29, VS-31, V-09
Hamidova Aygun V-22
Hamidova Aygün VS-71, P-21, VS-70, V-01, V-02, V-29, V-38
Hamzaoğlu Kübra V-30
Hanedan Candost VS-12
Helvacıoğlu Çağlar VS-25, VS-58
Hoşgören Murat V-34
Ilhan Olcay VS-10
Işcan Serhan Can VS-12
Kadıoğlu Berrin Göktuğ VS-19, P-09
Kadiroğulları Pınar VS-02, VS-22, V-11, V-23
Kadiroğullari Pinar VS-13, VS-23
Kafkaslı Ayşe VS-29, VS-31, V-09
Kahramanoğlu Ilker VS-64, VS-46, V-24
Kalaycı Hakan VS-35
Kansu Çelik Hatice SS-04
Karabacak Onur SS-24
Karabat Hasip VS-40, VS-62, V-19, V-21
Karabay Gülşan P-10
Karabuk Emine VS-48, VS-49, VS-50, VS-59, V-13, V-25 V-37, V-39
Karaca Ibrahim VS-25, VS-58, V-31, V-35
Karadağ Ceyda Etleç VS-70, V-29
Karadağ Cihan VS-09, V-07
Karahan Reyhan Topuz P-11, P-14, P-18
Karakuş Resul SS-19, P-01
Karaman Erbil VS-03
Karaman Hatice SS-15
Karasu Yetkin SS-02
Karataş Funda P-22
Karataş Suat VS-53, P-07, P-08
Kardaş Eyüpcan VS-32
Kasapoğlu Işıl VS-15, VS-21, VS-27
Kaval Gizem V-30
Kaya Cihan VS-41
Kayak Comert Duygu SS-10
Kayan Başak V-24
Kayan Başak Özge VS-64, VS-46
Kayıkçıoğlu Fulya VS-38, SS-20
Khatib Ghanim VS-06, VS-73
Kılıççı Çetin SS-14
Kınay Tuğba SS-20

Kıngır Ilknur Saide VS-21
Kıran Gürkan VS-47, SS-27, P-13, P-16
Kısa Karakaya Burcu SS-21
Kıvrak Deniz VS-71, VS-70, V-29
Kiyak Huseyin V-23
Kiyak Hüseyin VS-13
Kıyak Hüseyin V-11
Kıyak Hüseyin VS-22
Kıykaç Altınbaş Şadıman VS-38, VS-39
Koç Sevgi SS-20
Kolusarı Ali VS-03
Kömürcü Karuserci Özge VS-68
Koroglu Nadiye VS-33
Kose Mehmet Faruk VS-48, VS-49, VS-50, VS-59, V-13
V-25, V-37, V-39
Köse Faruk VS-52, VS-72
Köse Mesut VS-65
Köse Osman VS-24, V-40
Küçükgöz Güleç Ümran VS-06, VS-73
Kulhan Nur Gözde SS-23
Kumbasar Serkan VS-04
Kumru Selahattin VS-70
Kumtepe Yakup VS-19, P-09
Kuru Oguzhan SS-06
Kuru Pekcan Meryem SS-25
Kutlucan Hazal SS-24
Makul Melike V-30
Minareci Yagmur VS-42
Minareci Yağmur VS-14
Mısırlıoğlu Selim VS-43, V-06
Moraloğlu Tekin Özlem VS-38
Mut Ayşegül V-30
Naki Mehmet Murat VS-48, VS-49, VS-52, VS-72, VS-50
VS-59, V-13, V-25, V-37, V-39
Oge Tufan VS-05, SS-10, P-05, V-08
Öge Tufan VS-30, VS-66
Oksay Taylan VS-12
Okyay Tuğba Yangılar VS-03
Olgan Şafak SS-03
Öner Yahya Özgün V-30
Orhan Adnan VS-15, VS-21, VS-27
Ortaç Uğur Fırat VS-44
Ozan Hakan VS-10
Özaydın Dilara V-03
Ozbasli Esra VS-45, VS-52, VS-72
Özcan Ayhan VS-29
Özcan Hüseyin Çağlayan VS-55
Özdemir Isa Aykut VS-25, VS-54, VS-56, VS-57, VS-58
SS-11, P-04, V-31
Özekinci Murat VS-69, VS-71, P-23, V-22, V-38
Özekinci Murat V-01, V-02
Özerkan Kemal VS-15, VS-21
Ozgul Nejat VS-07, SS-06
Özgün Çağseli Göksu VS-54
Özmen Batuhan P-15
Özmen Ülkü VS-67, V-03
Öztürk Mustafa VS-25, VS-57, VS-58
Pala Şehmus SS-03
Pay Ramazan Erda VS-36
Pek Eren P-20
Pota Ali P-23
Pul Soner VS-23
Ravent Füzen P-11, P-12, P-14, P-18, P-19
Şahin Hanım Güler VS-03
Sakar Ebru VS-10, VS-15
Sakin Önder SS-12, P-01
Sakıncı Mehmet VS-69, VS-71, P-21, P-23, V-01, V-02
V-22, V-38
Şal Veysel VS-53, P-07, P-08
Salman Coskun SS-06
Salman Süleyman VS-04
Sancı Muzaffer SS-11
Şanlıkan Fatih VS-47, SS-27, P-13, P-16
Saygı Faruk Ziya P-11, P-12, P-14, P-18, P-19
Seckin Kerem Doga V-23
Seçkin Kerem Doğa VS-22, V-11
Seçkin Kerem Doğa VS-13, VS-23
Şeker Erdal V-14
Şekerci Baran Firdevs P-09
Senturk Metin P-05
Sert Umit Yasemin SS-21
Seven Erbarut Ipek VS-18
Sever Özge P-17
Şimşek Erhan V-18

Şimşek Erhan VS-61
Sönmezer Murat P-15
Soyipek Arap Sedat VS-12
Sözen Hamdullah VS-28
Sözen Hamdullah VS-14
Sucu Mete VS-73
Sucu Sadun VS-67, V-03
Şükür Yavuz Emre VS-44, P-15
Süt Hasan VS-32
Takmaz Ozguc VS-45, VS-52, VS-72
Tapısız Ömer Lütfi VS-38, VS-39, SS-20
Taş Emre Erdem SS-17
Taş Sema V-04
Taşkın Salih VS-44
Taşkıran Çağatay VS-43
Taze Mustafa V-34, V-36
Tekelioğlu Meltem VS-53, P-07, P-08
Tekin Özlem Moraloğlu SS-20
Tetik Aslı V-30
Tokatlıoğlu Pınar P-11, P-12, P-14, P-18, P-19
Tola Esra Nur SS-01
Topçu Elif Göknur SS-16
Toptas Tayfun VS-60, V-41
Topuz Reyhan Karahan P-12, P-19
Topuz Samet VS-14
Tosun Özgür Aydın VS-14
Tuncay Görkem SS-07
Turan Hasan VS-64, VS-46, V-24
Turhan Emrah VS-17
Türkgeldi Engin V-27
Türkoğlu Alper VS-32
Uğurlucan Funda Güngör SS-22
Ülker Volkan VS-02
Ulubay Mustafa VS-36
Ulusoy Can Ozan VS-44, P-15
Ünal Orhan VS-24, V-40
Uncu Gürkan VS-15, VS-27
Ünlübilgin Eylem SS-20
Üren Aysel VS-71, P-21, V-02
Ureyen Isin VS-60, V-41
Urman Bülent VS-43, VS-63, V-32
Ustün Yaprak SS-21
Uyar Elif Esra VS-09
Uysal Aysel VS-60, V-41
Uysal Esra VS-69
Uysal Nuriye Esra VS-71, P-21, V-29
Uzun Burcu Taş VS-71, V-38
Vardar Mehmet Ali VS-06, VS-73
Vatansever Doğan VS-43, VS-63
Vural Nazlı Aylin SS-27
Yalcin Omer Tarik SS-10
Yalçin Ömer Tarik VS-30
Yalçınkaya Cem VS-18
Yasa Bekir VS-42
Yasa Cenk VS-08
Yaşa Cenk V-04
Yaşar Levent VS-41
Yavaş Gökhan VS-66
Yayla Abide Cigdem SS-08
Yeşilyurt Hüseyin SS-25
Yetkin Yıldırım Gonca SS-16
Yildirim Dogukan VS-01, V-10
Yıldırım Köpük Şule SS-27
Yıldızbakan Ahmet V-14
Yılmaz Fatih VS-10
Yılmaz Gamze V-04
Yılmaz Ismail P-13, P-16
Yılmaz Baran Şafak VS-35, VS-61
Yuce Kunter SS-06
Yucel Burak V-23
Yüksel Şimşek Seda VS-16, VS-26, VS-34, VS-35, VS-61, V-12
V-16, V-17, V-18
Yumru Ayşe Ender VS-53, P-07
Yurtkal Aslıhan V-30

Organizasyon Sekreteryası

FİGÜR KONGRE ORGANİZASYONLARI VE TİC. A.Ş.

19 Mayıs Mah. 19 Mayıs Cad. Nova Baran Center No: 4, 34360 Şişli / İstanbul

Tel: 0 212 381 46 00 / Faks: 0 212 258 60 78

E-posta: minimalinvaziv@figur.net